LABORATOIRE D'ANATOMO-PATHOLOGIE DE GENÈVE

RECHERCHES

SUR LES

AFFECTIONS CHRONIQUES

DES

GANGLIONS TRACHÉO-BRONCHIQUES

ET LES

SUITES DE CES AFFECTIONS

PAR

Auguste-Charles-François ÉTERNOD
Docteur en médecine.

OUVRAGE ACCOMPAGNÉ DE 6 PLANCHES
dessinées sur pierre par l'auteur.

GENÈVE
H. GEORG
Libraire de l'Université.

PARIS
V.-Adrien DELAHAYE & Cie
Place de l'Ecole de médecine.

1879

A la mémoire de mon Père

A ma Mère

RECHERCHES SUR LES AFFECTIONS CHRONIQUES

DES

GANGLIONS TRACHÉO-BRONCHIQUES

ET LES SUITES DE CES AFFECTIONS

INTRODUCTION

Les recherches que nous présentons dans ce travail portent sur l'étude d'une affection, encore très peu connue, des ganglions en rapport anatomique et fonctionnel avec les poumons. Nous nous sommes plus spécialement attaché à la partie anatomo-pathologique de la question.

Notre travail comprend : *a)* une description anatomique, basée sur l'examen de vingt-huit cas originaux recueillis, durant le cours de l'année universitaire 1877-1878, dans le laboratoire d'anatomo-pathologie de Genève, dirigé par M. le professeur Zahn; *b)* un résumé de quelques analyses chimiques, instituées dans le laboratoire de chimie biologique de M. le professeur Monnier, afin de tâcher de déterminer la nature et l'origine du pigment ganglionnaire.

Nous saisissons ici avec empressement l'occasion de remercier vivement notre bien-aimé professeur, M. F.-W. Zahn, pour les bienveillants conseils qu'il n'a cessé de nous prodiguer durant tout le cours de nos recherches. Nous remercions également

M. le professeur Monnier, qui nous a ouvert si gracieusement son laboratoire, ainsi que son préparateur, M. J. Walter, qui nous a constamment aidé dans les recherches chimiques.

BIBLIOGRAPHIE

Les travaux qui ont été publiés sur la mélanose et la calcification des ganglions bronchiques sont relativement en très petit nombre et plutôt de date récente.

Cependant, en 1833, Albers parle déjà de perforations bronchiques, mais en termes très-vagues. Voici ses propres paroles : « Oft bildet das Geschwür eine Art Spalte, häufiger besteht es » in einer wie angenagt aussehenden punktartigen Oeffnung, in » welche die schwarze Masse der erkrankten Bronchialdrüse » hineinragt und ausgeworfen wird, wenn sich Theile derselben » abstossen. » *(Erläuterungen z. d. Atlasse d. pathol. Anatomie f. prak. Aerzte.* 1833. — 3te Abtheilung, p. 458). Puis il ajoute quelques mots, que nous citerons plus loin, sur la calcification des ganglions et l'expectoration des calculs pulmonaires.

Mais celui qui paraît avoir été le premier réellement au courant des inflammations chroniques des ganglions bronchiques, ainsi que de leurs suites, c'est sans contredit *Dittrich.* Malheureusement, il n'a rien publié lui-même là-dessus. Il ne nous reste qu'une dissertation qui a été faite sous ses auspices par *Greiner (Die Krankheiten der Bronchialdrüsen.* — Erlangen, 1851). Cette thèse, qui a pour ainsi dire passé inaperçue, est excellente; elle renferme une très bonne description de l'anatomie normale des ganglions intra-thoraciques, ainsi que des affections pathologiques de ces ganglions. — D'accord avec les opinions régnantes du temps, en ce qui concerne les pigments, Greiner se prononce plutôt pour l'origine interne de la coloration mélanique; il se base en cela sur la théorie ingénieuse que les poumons sont facilement soumis aux hypérémies, lesquelles, retentissant volontiers sur les ganglions correspondants, devraient causer de petites extravasations sanguines qui se transformeraient lentement en un pigment noir. S'appuyant

sur l'expérience de Dittrich, Greiner dit que les diverticules de traction de l'œsophage sont très fréquents.

Nous devons dire que *Rokitansky*, en 1840 (*Oesterreich. Jahrb.* p. 230), avait déjà racouté un cas de diverticule de traction.

En 1861, ce même savant publie dans son manuel de pathologie une très bonne description des diverticules de traction; il insiste sur leur fréquence, dépassant de beaucoup celle des autres espèces de diverticules. Il croit que leur perforation a lieu par l'introduction dans leur cavité d'aliments durs (verwundende Ingesta), tels que des esquilles d'os (*Lb. d. pathol. Anat.*, p. 127), et raconte, à l'appui de cette opinion, un cas très intéressant, sur lequel nous reviendrons (Rokitansky, p. 38, observation de mai 1856).

Un travail remarquable est celui de *Tiedemann*, basé sur une quinzaine de cas et fait sous la direction de *Heller*, ancien assistant de Dittrich. L'auteur dépeint admirablement les ganglions mélanotiques avec leurs foyers de ramollissement et leurs calcifications; il indique la possibilité de perforation des foyers ramollis, mais il n'a pas observé de perforations dans les vaisseaux. Les indications bibliographiques placées en tête du travail de Tiedemann sont très complètes; elles donnent une très bonne vue d'ensemble sur l'historique de la question (Tiedemann, *Deutsch. Archiv f. klin. Med.* vol. 16).

A. Baréty a essayé de faire un tableau général des affections ganglionnaires trachéo-bronchiques. Il s'est attaché en particulier aux lésions accompagnant la scrofule et la phthisie, qui sont très bien décrites par lui. Les affections chroniques, qu'il croit, contrairement à notre opinion [1], beaucoup plus rares que les précédentes, sont traitées plus sommairement. Il n'a réuni que trois cas pouvant se rapporter à la mélanose telle que nous la considérons. La calcification y est exposée un peu plus longue-

[1] « L'altération la plus fréquente, incontestablement, est la dégénérescence tuberculeuse ou scrofulo-tuberculeuse, car les deux diathèses se » montrent souvent unies l'une à l'autre si elles ne se confondent pas » (A. Baréty, *De l'adénopathie trachéo-bronchique en général*, etc. — » Paris, 1875, p. 59). »

ment. L'auteur dresse une table des complications, tant directes qu'indirectes, dues à l'altération des ganglions trachéo-bronchiques. Cette table, très circonstanciée du reste, signale les taches mélanotiques de l'arbre bronchique, mais n'indique pas les autres lésions que la mélanose peut occasionner; elle omet complétement les diverticules œsophagiens, les taches pigmentaires des vaisseaux sanguins, du péricarde et des plèvres. M. Baréty fait précéder son travail d'une description anatomique et régionale des ganglions de la poitrine, qui est la meilleure que nous connaissions.

En 1877, M. le professeur *F.-A. Zenker* met au jour une monographie très complète des diverticules de traction de l'œsophage. Il en a recueilli plus de 60 cas, sur lesquels il base sa description magistrale. Il passe soigneusement en revue les auteurs qui se sont occupés de la question avant lui *(Hdb. d. spec. Pathol. v. Ziemssen. — Divertikel und Rupturen der Speiseröhre).*

La même année, notre bien-aimé professeur, M. *Zahn,* observe, ici, à Genève, un cas de perforation dans le péricarde d'un diverticule œsophagien ayant occasionné une péricardite purulente. Le diverticule avait été causé par des ganglions mélanotiques. Ce cas a été publié dans les *Archives de Virchow* (vol. 72, IVe cahier, février 1878).

F.-V. Birch-Hirschfeld a raconté un cas analogue *(Lb. d. pathol. Anat.*, p. 821, 1877); malheureusement il ne dit pas si les ganglions étaient mélanotiques.

Voilà en quelques traits l'historique de l'affection qui nous occupe. Beaucoup d'observations isolées se trouvent dans la littérature. Si nous ne les avons pas citées, c'est qu'elles sont reprises et discutées dans les auteurs que nous avons énumérés.

Anatomie normale des ganglions intra-thoraciques.

Avant d'entrer complétement dans notre sujet, il nous est nécessaire de donner quelques notions générales sur l'anatomie normale, la structure histologique et les principales altérations pathologiques des ganglions intra-thoraciques ou trachéo-bronchiques. *Greiner*, puis *A. Baréty*, ont fait successivement une excellente description topographique de ces ganglions; celle de Baréty nous paraît plus complète et donne une terminologie très commode, aussi suivrons-nous de préférence cette dernière.

Trois groupes de ganglions nous intéressent spécialement; ce sont, d'après les désignations de Baréty :

1° Les groupes *prétrachéo-bronchiques* droit et gauche, situés à la face antéro-supérieure de l'angle obtus que forment extérieurement la trachée et la bronche primitive correspondante. Ces deux groupes ont généralement une forme ovalaire plus ou moins allongée. Le groupe gauche est en rapport avec la bronche gauche, la crosse de l'aorte, l'origine de la carotide primitive gauche, la branche gauche de l'artère pulmonaire, le nerf récurrent, la trachée et le bord gauche de l'œsophage. Le groupe droit occupe une sorte de *loge* bien définie, remarquable par la netteté de ses limites et l'importance des organes qui la constituent. Cette loge est formée : en avant par la veine cave supérieure et la crosse de l'aorte; à droite par le lobe supérieur du poumon droit; à gauche par la crosse de l'aorte, le tronc brachio-céphalique artériel et la trachée; en bas par l'artère pulmonaire et la veine azygos; en arrière par la racine de la bronche droite, la trachée et le nerf pneumo-gastrique droit; en haut par l'artère sous-clavière et le nerf récurrent droit.

2° Le groupe *intertrachéo-bronchique* ou *sous-bronchique droit* et *gauche*, formé par 10-12 ganglions couchés le long de la face inférieure des bronches-mères, et occupant tout l'espace triangulaire entre les bronches principales et le tronc postérieur des

veines pulmonaires. Ce groupe est en rapport en avant avec la face postérieure du péricarde et en arrière avec les plexus nerveux pulmonaires, l'œsophage, l'aorte, la veine azygos et le bord postérieur des poumons.

3° Les ganglions *interbronchiques,* occupant l'angle de bifurcation des bronches jusqu'à celles de 4me ordre et affectant des rapports importants avec les branches des artères et des veines pulmonaires correspondantes. Ceux qui occupent l'angle de bifurcation de la bronche-mère sont dits *premiers ganglions interbronchiques.*

Outre ces trois groupes, il s'en trouve d'autres qui ont moins d'intérêt pour nous. Le lecteur pourra les retrouver dans l'excellent ouvrage de M. Baréty, que nous ne pouvons que lui recommander.

Nous voyons d'après cet exposé anatomique, déjà trop long, en quels rapports intimes se trouvent les ganglions avec tous les organes de la cage thoracique, et il est aisé de se représenter combien les altérations pathologiques des premiers retentiront facilement chez les seconds.

Tous ces ganglions sont normalement de forme arrondie et de grosseur variable. Leur consistance est moyenne. Leur couleur varie beaucoup : dans le jeune âge, leur coupe est en général d'un gris-rosé; dans un âge avancé, elle devient volontiers gris-noirâtre et même tout à fait noire, ce qui tient à une pigmentation sur laquelle nous reviendrons.

Quant à la structure histologique de ces ganglions, il nous suffira de savoir qu'ils sont composés : 1° d'un système de follicules correspondant à la distribution des capillaires sanguins et formés d'un réseau fibrillaire à mailles très fines, renfermant de petites cellules arrondies ou globules lymphatiques; 2° d'un système de lacunes ou cavernes lymphatiques correspondant à la distribution des vaisseaux sanguins; 3° d'une capsule de tissu conjonctif fasciculé présentant des ouvertures pour donner passage aux vaisseaux sanguins et lymphatiques qui se rendent au ganglion ou en sortent. Les vaisseaux afférents entrent par différents points de la substance corticale; les vaisseaux effé-

rents sortent en se réunissant et constituent ainsi un hile à chaque ganglion. Tandis que les vaisseaux lymphatiques afférents sont de simples canaux creusés au milieu du tissu conjonctif et recouverts d'un endothélium, les lymphatiques efférents, sortant en compagnie des vaisseaux sanguins, ont une paroi propre. (Cornil et Ranvier, Pathologie.)

Les affections pathologiques ganglionnaires peuvent se grouper toutes sous les chefs suivants :

1° Congestion ;
2° Inflammation ;
3° Gangrène ;
4° Infiltrations malignes (cancer, etc.) ;
5° Infiltration pigmentaire ou mélanose ;
6° Dégénérescence caséeuse ;
7° Infiltration calcaire.

Parmi ces affections, les trois dernières sont essentiellement à marche chronique et nous nous en occuperons plus spécialement ; cependant nous laisserons de côté la dégénérescence caséeuse, car son étude se lie à celle de la tuberculose, encore très obscure. Il faudrait rechercher si celle-ci est primaire ou secondaire dans les ganglions ; question difficile à résoudre et que nous n'avons ni le temps, ni le loisir d'aborder. Nous bornerons donc notre travail à l'étude de la mélanose et de la calcification.

Nous diviserons notre étude de la manière suivante : dans une *première partie*, nous donnerons un résumé aussi court que possible des observations pathologiques ; dans une *seconde partie*, nous étudierons les lésions de la mélanose et de la calcification, leur diagnostic, pronostic, etc. ; enfin, dans une *troisième partie*, nous donnerons le résultat de nos recherches chimiques, puis nous fournirons nos conclusions générales.

PREMIÈRE PARTIE

Observations.

Les observations qui vont suivre ont été faites de la manière suivante : à l'autopsie, tous les organes thoraciques étaient en général retirés d'un seul bloc, d'après la méthode qui a été recommandée par Zenker ; ces organes, après un examen préalable fait à la Morgue, étaient transportés au laboratoire d'anatomie pathologique, pour être alors examinés soigneusement par nous. Quelques observations sont basées sur l'étude de préparations recueillies dans le musée d'anatomo-pathologie. Les autres renseignements nous ont été fournis par le procès-verbal des autopsies.

Observation N° I. — X***. Autopsie du 2 janvier 1878.
Diagnostic anatomo-pathologique : Ganglions mélanotiques et caséeux. — Pneumonie tuberculeuse. — Bronchite.

Poumons œdémateux, légèrement pigmentés, parsemés de tubercules et de foyers caséeux. Ganglions fortement mélanotiques. Dans les bronches se trouvent quelques taches pigmentaires et une forte injection vasculaire. Les ganglions de cette préparation sont utilisés pour l'examen microscopique. En traitant des coupes de ces ganglions par le pinceau (*Auspinselung* des Allemands), afin d'éloigner les globules lymphatiques, l'on voit que la pigmentation a surtout pour siége ces globules, tandis que les trabécules ganglionnaires en renferment beaucoup moins. La pigmentation s'étend à la capsule du ganglion, qui est constamment hypertrophiée, et franchit même celle-ci pour gagner les tissus environnants. Des coupes, faites à la hauteur des taches dans les bronches, montrent que la pigmentation n'atteint guère

que la sous-muqueuse; la muqueuse semble généralement respectée ainsi que les cartilages bronchiques. Dans les vaisseaux sanguins de gros calibre, la pigmentation ne paraît pas dépasser la tunique externe. Un nerf, placé dans le voisinage immédiat d'un ganglion du hile pulmonaire et passant à travers le tissu induré entourant ce ganglion, ne présente aucune altération notable. La pigmentation n'a pas même envahi le névrilemme. Quant au pigment, il apparaît sous forme de grains extraordinairement petits qui semblent constamment renfermés dans des cellules.

Une seule fois, en examinant au microscope le produit râclé d'un ganglion, nous avons trouvé un fragment dont la structure se rapportait à celle d'un débris de végétal carbonisé. On y distinguait nettement une agglomération de cellules à six côtés. Les recherches les plus patientes ne nous ont plus permis de retrouver quelque chose d'analogue, ni dans cette observation ni dans les suivantes.

Obs. II. — Cette préparation, composée d'un bout de trachée et de quelques ramifications bronchiques, a été apportée de Strassbourg par M. le professeur Zahn. (V. pl. II, fig. 6.)

Diagnostic anatomo-pathologique : Mélanose des ganglions et taches pigmentaires de l'arbre bronchique. — Bronchite chronique.

La muqueuse de la trachée et des bronches est fortement pigmentée et présente, en outre, les signes d'une inflammation chronique. La pigmentation diminue, d'une manière générale, à mesure qu'on s'éloigne de la trachée. Elle est plus marquée aux éperons formés par la bifurcation des bronches. Plusieurs follicules muqueux sont nettement délimités par un petit cercle de pigmentation. A plusieurs endroits, l'on voit de petits prolongements noirs et mous, faisant saillie dans le lumen, sous forme de petits polypes; l'un d'eux oblitère presque complétement l'ouverture d'une ramification bronchique. Les ganglions bronchiques sont fortement mélanotiques et renferment dans leur centre une bouillie noirâtre. Le tissu pulmonaire est aussi notablement pigmenté.

A l'examen microscopique, l'on voit que le pigment siége non-seulement dans la sous-muqueuse mais aussi dans la muqueuse

elle-même. Il nous a été impossible de distinguer sûrement si le pigment était renfermé dans les cellules épithéliales ou bien entre celles-ci. Les petits polypes se présentent comme étant des ganglions sous-muqueux mélanotiques et hypertrophiés.

Obs. III. — Z***..... Autopsie du 26 décembre 1877.

Diagnostic anatomo-pathologique : Mélanose des ganglions bronchiques. — Rétrécissements et pigmentations des bronches et des artères. — Bronchite chronique. — Carcinôme non ulcéré du rectum avec métastases dans le foie. — Pneumonie fibrineuse droite. — Atrophie brune du cœur; endocardite et insuffisance mitrales. — Fractures à demi consolidées de la 2e à la 6e côte. — Atrophie brune et dégénérescence graisseuse du diaphragme. (V. pl. I, fig. 3 et 4.)

Péricarde et œsophage normaux.

Poumons pigmentés en noir. Les ganglions bronchiques sont affectés de mélanose, en général ramollis, mais sans noyaux calcaires. Les bronches sont atteintes de bronchite chronique et parsemées de taches pigmentaires en rapport avec les ganglions altérés. A un endroit, immédiatement après l'angle de division d'un rameau bronchique, se trouve une large tache pigmentaire, reposant sur un ganglion mélanotique fortement altéré sur les bords et renfermant dans son centre des foyers remplis de substance noire ramollie; à cette place, la bronche est sensiblement rétrécie et a perdu son élasticité naturelle. Le même ganglion se trouve en relation avec des altérations analogues dans une bronche voisine. Les artères présentent aussi des taches pigmentaires semblables; une des branches artérielles, proche d'un ganglion, est surtout notablement rétrécie. Les veines ne montrent rien de particulier.

Obs. IV. — Bosq...., Benoît, 79 ans. Service de M. le professeur Revilliod. Autopsie du 19 mars 1878.

Diagnostic anatomo-pathologique : Mélanose et calcification des ganglions bronchiques. — Rétrécissements et pigmentations des vaisseaux pulmonaires et des bronches. — Bronchite chronique. — Apoplexie cérébrale et pneumonie hypostatique.

Tissu pulmonaire fortement pigmenté. Les bronches contiennent un mucus abondant et rosé. Elles sont atteintes de bronchite chronique et présentent des taches mélanotiques nom-

breuses; elles montrent, en outre, à plusieurs endroits des rétrécissements partiels. Les vaisseaux sanguins sont aussi pigmentés et rétrécis. Les ganglions sont fortement mélanotiques, en partie ramollis, en partie calcifiés au centre et entourés d'une zone de tissu induré. Les portions calcifiées sont en général plutôt blanchâtres.

En examinant au microscope les foyers ramollis, on y trouve une grande quantité de cristaux de cholestérine et de petits corpuscules arrondis, de grosseur variable et dont l'aspect rappelle tout à fait celui des gouttelettes de la dégénérescence graisseuse. Au milieu de ces corpuscules nagent de petits corps de forme arrondie, à peu près tous de la même grosseur; ils sont pigmentés en noir dans leur centre, tandis que leurs bords sont formés par de petites vésicules transparentes. Nous avons affaire évidemment à des cellules pigmentées en voie de dégénérescence graisseuse.

Obs. V. — Hel., Jeanne, 70 ans. Autopsie du 6 janvier 1878.

Diagnostic anatomo-pathologique : Mélanose des ganglions bronchiques. — Pigmentation et rétrécissement des bronches. — Pigmentation des vaisseaux sanguins pulmonaires. — Emphysème et œdème du poumon. — Hypertrophie du cœur, surtout à droite. — Rétrécissement et épaississement de la valvule mitrale. (V. pl. I, fig. 5.)

Il s'écoule des bronches une grande quantité de mucus un peu spumeux. La muqueuse bronchique est très cyanosée, parsemée de petites ecchymoses et présente de grandes taches noirâtres, en rapport avec des ganglions mélanotiques. Dans le lobe supérieur du poumon gauche se trouve un ganglion noir, dur, contenu dans une atmosphère de tissu conjonctif induré qui enserre aussi dans son intérieur un rameau bronchique avec son artère et sa veine correspondantes. La bronche, en cet endroit, est pigmentée en noir et tellement rétrécie qu'elle laisse à peine passer une sonde cannelée. La veine correspondante est aussi pigmentée, mais moins fortement que la bronche; elle est aussi légèrement rétrécie. L'artère est légèrement pigmentée et athéromateuse, depuis cet endroit jusque dans ses plus fines ramifications.

Obs. VI. — X***. Service de M. le professeur Prévost. Autopsie du 27 novembre 1877.

Diagnostic anatomo-pathologique : Diverticule de traction de l'œsophage. — Mélanose et calcification des ganglions intra-thoraciques. — Cancer du col utérin. — Œdème du cerveau et des méninges. (V. pl. IV, fig. 1.)

(La préparation que nous allons décrire est tirée du Musée anatomo-pathologique de Genève. Elle était conservée à l'alcool.)

A 2 centimètres au-dessous de la bifurcation trachéale se trouve un diverticule dirigé en haut et un peu à gauche, contre la bronche gauche. Ce diverticule a 6 millimètres environ de profondeur ; son ouverture est d'à peu près 4 millimètres de diamètre. Sa muqueuse, intacte et non pigmentée, forme des plis rayonnés convergeant vers l'intérieur de l'entonnoir diverticulaire. Une dissection soigneuse montre que le sommet du diverticule est intimement adhérent à une bride fibreuse venant se fixer sur les ganglions sous-bronchiques gauches, lesquels sont en partie mélanotiques et sclérosés, en partie calcifiés. Les fibres musculaires longitudinales et circulaires de l'œsophage s'écartent pour livrer passage à la muqueuse, à la *muscularis mucosæ* et à la sous-muqueuse, qui font ainsi en quelque sorte hernie. Quelques fibres longitudinales, surtout à la partie inférieure du diverticule, vont se perdre dans la bride cicatricielle.

Obs. VII. — Bast..., d'Anemasse, 23 ans. Service de M. le professeur Prévost. Autopsie du 2 avril 1878.

Diagnostic anatomo-pathologique : Mélanose et calcification des ganglions. — Diverticule de l'œsophage. — Ancienne perforation pleurale (?).

Les plèvres sont, à droite, entièrement soudées ; à gauche elles adhèrent avec le péricarde et présentent par-ci par-là quelques brides fibreuses isolées. Sur le poumon droit se trouve un ganglion de la grosseur d'une lentille, mélanotique et tout à fait ramolli. La plèvre, qui normalement devrait le recouvrir, semble avoir complétement disparu, ensorte que son contenu serait en contact direct avec les fausses membranes pleurales. La base des deux poumons est occupée par des noyaux caséeux dont le

centre est en général de consistance molle. La trachée et les bronches, fortement injectées, renferment un mucus abondant et rose. Les bronches sont, en plusieurs endroits, un peu dilatées, mais ne présentent pas trace de lésions mélanotiques. Les vaisseaux sanguins pulmonaires sont normaux. Les ganglions intrathoraciques sont mélanotiques, très hypertrophiés et, en général, plutôt mous; quelques-uns sont partiellement pigmentés, d'autres le sont totalement et tout à fait ramollis. Tous ces ganglions renferment de nombreux noyaux calcaires, de la grosseur d'une tête d'épingle environ.

L'œsophage présente une muqueuse normale. Environ à 3 centimètres au-dessous de la bifurcation trachéale se trouve un diverticule d'à peu près 7 millimètres de profondeur. Malheureusement ce diverticule ayant passé inaperçu pendant l'autopsie, l'œsophage a été séparé des autres organes, ensorte qu'il a été impossible de déterminer exactement ses connexions et ses rapports. Le diverticule doit avoir été dirigé en haut et en dehors, contre la bronche-mère droite. La muqueuse qui le tapisse est intacte et sans pigmentation. A droite et au fond de l'entonnoir diverticulaire se trouve une petite ouverture d'environ 3 millimètres de profondeur, assez importante pour laisser passer un gros fil d'archal; nous avons probablement affaire à une glande muqueuse dilatée. La couche musculaire longitudinale de l'œsophage s'écarte pour livrer passage à la couche circulaire, à la muqueuse et à la sous-muqueuse. Il est resté un peu de tissu conjonctif attaché au diverticule; ce tissu présente des traces de pigmentation noire.

Obs. VIII. — Cette observation est basée sur l'étude d'une préparation à l'alcool composée du poumon gauche et provenant du Musée anatomo-pathologique de Genève. (V. pl. I, fig. 1 et 2; pl. III, fig. 5.)

Diagnostic anatomo-pathologique : Mélanose et calcification des ganglions bronchiques. — Calculs pulmonaires. — Cavernes du poumon. — Bronchite chronique. — Perforation de la plèvre. — Pigmentation des bronches.

Le lobe inférieur du poumon présente une grande excavation communiquant directement avec plusieurs bronches et ganglions

en partie ramollis, en partie calcifiés. Quelques-unes des concrétions calcaires sont libres soit dans les cavités ganglionnaires, soit dans la caverne. Dans le voisinage d'une des bronches se rendant à la caverne, se trouvent deux calculs renfermés dans une cavité ganglionnaire qui communique largement avec la bronche, par une ouverture capable de les laisser passer. Ces calculs ont la grosseur d'un petit pois et sont anguleux et irréguliers. Toutes les concrétions de la préparation sont de couleur blanchâtre. Les ganglions, outre la calcification, sont souvent mélanotiques. La caverne elle-même est très voisine de la cavité pleurale et communique avec celle-ci par une ouverture laissant facilement passer un stylet. Toute la plèvre est recouverte de fausses-membranes épaisses et adhérentes, sauf autour de la perforation; ce qui indique qu'il y a eu nécrose de la plèvre. Les bronches, pigmentées par places, sont atteintes de bronchite chronique intense.

Des coupes microscopiques faites dans la région de la bronche-mère montrent que le pigment siége non-seulement dans la sous-muqueuse, mais aussi dans la muqueuse. Le cartilage bronchique n'est pigmenté nulle part. Les grains de pigment paraissent d'une forme arrondie, quel grossissement qu'on emploie. Il est impossible de déterminer sûrement s'ils sont renfermés d'une manière constante dans des cellules; mais, d'après l'aspect général de leur groupement, cette opinion paraît justifiée. Dans les tissus sous-muqueux et péri-ganglionnaires, le pigment forme des dessins en arborisations qui rappellent tout à fait la disposition des lacunes lymphatiques de ces parties. A quelques endroits, les grains semblent alignés un à un, en forme de chapelet, et produisent ainsi un dessin très élégant. Un des calculs, provenant d'un ganglion mélanotique, décalcifié à l'aide de l'acide nitrique faible, montre au microscope une agglomération de cellules arrondies, de la grosseur des cellules ordinaires des ganglions, et contenues dans un tissu de trabécules conjonctifs. Ce sont incontestablement les restes d'un ganglion lymphatique. Ces cellules ne nous ont pas paru renfermer de pigment. La mélanose serait-elle survenue après la calcification?

Obs. IX. — M***. Autopsie du 27 août 1877.

Diagnostic anatomo-pathologique : Mélanose et calcification des ganglions bronchiques. — Perforation et pigmentation des bronches. — Bronchite chronique. — Carcinôme du sein. (V. pl. II, fig. 7, 8 et 9.)

Le tissu pulmonaire est pigmenté en noir. Dans le poumon droit se trouvent de petits noyaux durs et noirs, situés immédiatement au-dessous de la plèvre, qui présente, dans leur voisinage, des traces d'inflammation ancienne. Les ganglions sont mélanotiques, fortement pigmentés et généralement composés d'un tissu friable, qui se laisse facilement arracher par morceaux avec la pince. Plusieurs de ces ganglions renferment des noyaux calcaires de couleur blanchâtre, tranchant sur la teinte noire du reste du ganglion. Les bronches présentent des taches pigmentaires nombreuses et sont atteintes de bronchite chronique. Dans l'angle de bifurcation d'une bronche de troisième ordre se trouve un ganglion mélanotique, à capsule très indurée, ramolli au centre, en partie excavé et communiquant avec les deux rameaux bronchiques voisins par deux ouvertures de grandeur différente. L'une de ces ouvertures est déchiquetée, en forme d'étoile, à bords très pigmentés et laisse passer facilement le bout d'une sonde cannelée ordinaire; l'autre, plus grande, est de la grosseur d'une lentille, à bords assez réguliers et pigmentés en auréole, mais moins fortement que ceux de la précédente. Nous avons donc une communication anormale entre deux bronches. Plus loin, dans une bronche de quatrième ordre, l'on voit une autre perforation, très petite, laissant passer à peine une tête d'épingle, entourée également d'une zone pigmentaire et conduisant dans une masse noire, ramollie, enveloppée d'une zone indurée qui enserre le rameau artériel voisin. Un examen histologique de cet endroit fait voir que la pigmentation se glisse entre ce cartilage et la muqueuse en les respectant tous deux. A quelques endroits le pigment forme de petites arborisations rappelant d'une manière frappante la disposition des lacunes lymphatiques; il est difficile de distinguer s'il est libre ou bien renfermé dans des cellules.

Obs. X. — Ancienne préparation à l'alcool du Musée d'anatomo-pathologie de Genève.

Diagnostic anatomo-pathologique : Mélanose des ganglions intra-thoraciques. — Taches pigmentaires des bronches. — Perforation du péricarde.

Malheureusement l'œsophage manque. Il ne reste qu'un bout de bifurcation trachéale, dont la muqueuse fait voir une tache pigmentaire. Les ganglions sous-bronchiques, en partie conservés, sont mélanotiques; quelques-uns sont fortement ramollis; point de calcification visible. Le péricarde est recouvert en totalité par des membranes fibrineuses épaisses. Sa base renferme des adhérences très développées, ensorte que la crosse aortique et l'origine des gros vaisseaux sont complétement cachées. En détachant les adhérences, l'on trouve qu'elles changent complétement de caractère et qu'elles sont plus anciennes et mieux organisées que les membranes fibrineuses. A deux places, l'une à la base de l'aorte, l'autre à la partie antérieure du feuillet pariétal, les fausses-membranes sont colorées en noir. L'examen microscopique démontre que cette coloration tient à la présence d'un pigment analogue à celui des ganglions mélanotiques. Continuant à détacher les fausses-membranes, nous trouvons, entre la partie postérieure de la crosse aortique et le feuillet pariétal postérieur, une adhérence épaisse et particulièrement solide, à la base de laquelle on découvre une perforation menant directement dans l'intérieur d'un ganglion ramolli. Cette perforation, assez grande pour laisser passer facilement une sonde cannelée, a des bords formés de tissu conjonctif induré et recouverts de fausses-membranes, tous deux fortement pigmentés.

Obs. XI. — Métr..., Jean, 35 ans. Service de M. le professeur Revilliod. Autopsie du 29 janvier 1878. (V. pl. III, fig. 2, 4.)

Diagnostic anatomo-pathologique : Mélanose des ganglions bronchiques. — Rétrécissement des bronches et des vaisseaux pulmonaires. — Catarrhe bronchique. — Pneumonie. — Diverticule de traction de la veine cave supérieure. — Ictère. — Dégénérescence graisseuse du foie. — Lepto-méningite chronique.

Poumon gauche volumineux; hépatisation du 2e degré dans tout le lobe inférieur, sauf une petite portion près du hile, qui

est très œdémateuse. Bronches hypérémiées, remplies de mucus. Plèvre, sauf au sommet, dépolie, recouverte de fausses-membranes fibrineuses se laissant facilement détacher. Poumon droit adhérent par sa base au diaphragme. Fort œdème et catarrhe bronchique. Ganglions bronchiques pigmentés en noir ; les ganglions les plus pigmentés sont en général ramollis au centre. Dans les bronches, plaques pigmentaires en rapport avec les ganglions altérés. Les artères et les veines montrent des lésions analogues. Les bronches et les vaisseaux sanguins font voir des rétrécissements notables, en rapport avec l'altération des ganglions bronchiques. Les ganglions prétrachéo-bronchiques droits particulièrement sont très pigmentés ; les uns contiennent des foyers de substance ramollie d'un gris noirâtre, les autres sont plutôt rétractés, indurés et adhèrent intimement avec la veine cave supérieure. Celle-ci présente dans son intérieur deux enfoncements diverticulaires à fond bosselé et dont l'un est recouvert de légères arborescences vasculaires.

Obs. XII. — Mme Trab..., 39 ans. Service de M. le professeur Reverdin. Autopsie du 9 mars 1878. (V. pl. II, fig. 1, 2 et 5.)

Diagnostic anatomo-pathologique : Mélanose des ganglions bronchiques. — Perforations dans une veine et dans une bronche. — Taches pigmentaires « en passoire » et diverticules des bronches. — Bronchite chronique. — Taches pigmentaires et rétrécissements des vaisseaux pulmonaires.

Les plèvres montrent des adhérences anciennes très fortes, surtout entre les lobes. Les poumons sont pigmentés et parsemés de petites indurations blanches ou rosées de tissu conjonctif ; pas de cavernes. Tous les ganglions bronchiques sont fortement mélanotiques ; ils présentent tous les degrés d'altération, depuis le ramollissement jusqu'à l'induration complète ; leurs capsules sont fortement épaissies et entourées de tissu conjonctif, surtout abondant autour des hiles pulmonaires. La trachée et les bronches sont atteintes de bronchite chronique intense. Les bronches contiennent de larges taches pigmentaires, très nombreuses, quelquefois recouvertes d'une muqueuse très friable, se laissant

facilement enlever; ces taches correspondent à des ganglions altérés, lesquels sont en outre en rapport avec une grande quantité de petits enfoncements ou diverticules qui se fraient un passage entre les cartilages bronchiques et qui présentent souvent un fond pigmenté. A un endroit, une grande tache pigmentaire repose immédiatement sur un ganglion ramolli, de la grosseur d'un pois; la bronchite y est particulièrement intense et la muqueuse forme une sorte de petit grillage très élégant, à travers les trous duquel on arrive directement dans le contenu ganglionnaire. Au lieu d'une perforation simple, nous avons, pour ainsi dire, une perforation en *passoire*. Les vaisseaux sanguins ont subi des lésions analogues à celles des bronches, particulièrement dans le voisinage des hiles pulmonaires, où ils sont généralement très rétrécis et altérés à différents degrés; les taches pigmentaires y abondent. A une place se trouve, dans une veine rétrécie, une perforation conduisant dans un ganglion ramolli, entouré de tissu induré et qui est en rapport avec un diverticule dans la bronche voisine. Le trajet de la perforation, très fin, laisse à peine passer une soie de porc. Les bords sont coupés franchement et entourés d'une zone pigmentaire. La veine ne renferme point de thrombus.

Obs. XIII. — Via..., Jeanne, 72 ans. Service de M. le professeur Prévost. Autopsie du 23 mai 1878.

Diagnostic anatomo-pathologique : Mélanose et calcification des ganglions intra-thoraciques. — Diverticule de traction de l'œsophage. — Rétrécissement de l'artère pulmonaire. — Taches pigmentaires des bronches. — Bronchite chronique. — Tuberculose.

Péricarde normal, un peu vascularisé par places. Plèvres presque partout adhérentes et recouvertes de granulations tuberculeuses, surtout à droite. Les poumons sont volumineux et montrent, particulièrement à gauche, un semis tuberculeux très abondant. Le poumon gauche renferme une caverne énorme, occupant tout le lobe supérieur et communiquant directement avec le rameau bronchique se rendant à ce lobe. La trachée et les bronches sont très injectées, atteintes de bronchite chronique, parsemées d'ul-

cérations tuberculeuses et de dilatations ectasiques. Elles présentent, en outre, par ci par-là, quelques taches mélanotiques. Les ganglions bronchiques sont mélanotiques, et surtout indurés; tous ceux du groupe sous-bronchique sont soudés entr'eux par une masse de tissu conjonctif induré. Les artères pulmonaires sont pigmentées dans le voisinage du hile et, de plus, un peu rétrécies, spécialement celles se rendant au lobe supérieur gauche. L'œsophage a une muqueuse légèrement injectée. A 2 centimètres au-dessous de la bifurcation trachéale, se trouve un petit diverticule d'environ 1 $^1/_2$ centimètre de profondeur, dirigé en haut et un peu à gauche contre la bronche-mère, et dont l'ouverture laisserait passer une lentille. La muqueuse qui le tapisse jusqu'au fond, sans présenter ni lésion, ni pigmentation, forme, autour de son ouverture, des plis rayonnants. Une dissection attentive fait voir que les fibres musculaires longitudinales de l'œsophage s'écartent pour laisser passer les autres parties de la paroi œsophagienne. Lorsque l'on tend le diverticule ainsi rendu libre par la dissection, les plis rayonnés s'effacent et il prend une forme parfaitement régulière en entonnoir. Le fond du diverticule est relié à la bronche-mère gauche par un faisceau de tissu fibreux, dur, blanc-nacré, qui renferme un paquet de petits noyaux blanchâtres et calcaires, derniers restes probablement d'un ganglion rétracté et calcifié.

Obs. XIV. — Fav..., Claudine, 74 ans. Autopsie du 27 juin 1878.
Diagnostic anatomo-pathologique : Mélanose des ganglions bronchiques. — Diverticule de traction de l'œsophage. — Taches pigmentaires. — Rétrécissements des bronches et des vaisseaux. — Hypertrophie du cœur. — Néphrite — Bronchite chronique.

Péricarde adhérent dans presque toute l'étendue de sa base. Sous la crosse aortique, contre la paroi postérieure du péricarde, nous avons une tache pigmentaire de la grandeur d'une pièce de 50 centimes et vers laquelle convergent, en forme d'étoile, des adhérences anciennes, s'attachant par leur autre extrémité à l'aorte. Ces adhérences et les fausses-membranes ne sont pas pigmentées. La tache correspond aux ganglions sous-bronchiques. Les plèvres sont soudées entre les lobes pulmonaires et

autour des hiles, avec le péricarde, surtout à gauche. Les ganglions du hile sont fortement mélanotiques et en général ramollis. A droite, sur la plèvre péricardique, à quelques centimètres du hile, se trouve une grosse cicatrice, froncée en étoile et pigmentée, reposant sur les restes d'un ganglion ramolli et entouré d'une grande quantité de tissu conjonctif induré; les adhérences et les fausses-membranes des environs présentent des pigmentations très foncées, sous forme d'îlots. Les poumons sont très emphysémateux; dans le lobe supérieur gauche, se trouve une induration d'aspect gélatiniforme. La trachée et les bronches contiennent un mucus rose abondant et sont atteintes de bronchite chronique très marquée. Les bronches-mères sont pigmentées, surtout à la partie interne. Dans le reste de l'arbre bronchique, se voient quelques plaques pigmentaires et quelques rétrécissements, en rapport avec des ganglions altérés. Nulle part de perforation. Les artères et les veines sont rétrécies par places, particulièrement dans le voisinage des hiles. L'œsophage a une muqueuse normale. Il présente, à 1,5 centimètre environ au-dessous de la bifurcation trachéale, un diverticule assez gros pour pouvoir contenir une noisette. Ce diverticule n'a pas une forme régulière; il se divise en deux sortes de poches secondaires : l'une, la plus profonde (environ 12 mm.), se dirige en haut et contre la bronche droite; l'autre, beaucoup moins importante (à peu près 3-4 mm. de profondeur), se dirige plutôt contre la bronche gauche. La muqueuse tapissant l'intérieur du diverticule semble intacte partout, sauf dans la grande poche, où elle est pigmentée et bosselée. Tout le diverticule, avec ses deux annexes, est solidement fixé aux ganglions sous-bronchiques par du tissu conjonctif induré. Ces ganglions sont tous très petits, rétractés, à l'exception d'un seul qui est mou et hypertrophié, et d'un autre qui renferme un foyer de ramollissement dans son centre. La paroi diverticulaire semble constituée par les éléments de celle de l'œsophage, sauf les fibres musculaires longitudinales, qui paraissent s'écarter en boutonnière.

Nous n'avons du reste pas fait une dissection complète de

cette préparation très intéressante, de crainte de trop l'endommager.

Obs. XV. — Ancienne préparation à l'alcool conservée dans le Musée d'anatomie pathologique de Genève.

Diagnostic anatomo-pathologique : Mélanose et calcification des ganglions intra-thoraciques. — Diverticule de traction de l'œsophage. — Perforation et taches pigmentaires des bronches. — Anévrysme de la crosse aortique. — Bronchite chronique. (V. pl. IV, fig. 4, 5.)

Péricarde paraît normal. Parenchyme pulmonaire très pigmenté. Dans la trachée et les bronches, bronchite très marquée. Dans la bronche-mère gauche, à la partie interne, se trouve une tache pigmentaire, de la grosseur d'une lentille, formée par un tissu cicatriciel rétracté en étoile. Au centre de cette tache existe une perforation, laissant passer facilement un stylet et conduisant dans un ganglion ramolli et calcifié, appartenant au groupe sous-bronchique gauche. Plus loin se voient encore quelques taches pigmentaires, compliquées de rétractions cicatricielles. Les ganglions sous-bronchiques droits et gauches sont fortement mélanotiques, très rétractés et même calcifiés en partie. L'œsophage présente, à 5 $^1/_2$ cm. au-dessous de l'échancrure glottique postérieure, un ganglion de la grosseur d'un haricot, noir, induré sur les bords et très ramolli au centre. Ce ganglion, immédiatement appliqué contre les parois œsophagiennes, leur est très adhérent. Le foyer de ramollissement, dépassant les limites du ganglion, touche directement à la muqueuse qui est ainsi minée par dessous sur un espace circulaire d'environ 5 mm. de diamètre ; les couches musculaires de l'œsophage ont complétement disparu à cet endroit. La muqueuse elle-même présente une pigmentation correspondante d'environ 7 mm. de diamètre. De plus, à la hauteur de la bifurcation trachéale, l'œsophage montre un diverticule de la grosseur d'une noisette et dont l'ouverture est régulièrement arrondie et béante. A cet endroit, l'œsophage, un peu dévié à gauche, repose directement sur la bronche-mère gauche avec laquelle il est fixé solidement par une grande masse de tissu conjonctif induré, brillant et renfermant dans

son intérieur les ganglions prétrachéo-bronchiques gauches, qui sont mélanotiques et à différents états d'ulcération, surtout à celui d'induration et de rétraction. Le diverticule lui-même est entièrement renfermé dans cette masse indurée. Ses parois sont constituées par les fibres musculaires de l'œsophage, se perdant dans la masse indurée, et par la muqueuse œsophagienne, qui, dans le fond du diverticule, fait complétement défaut pour être remplacée par une surface inégale et bosselée. Le fond du diverticule est occupé par deux enfoncements, dans chacun desquels fait saillie une petite languette de substance blanche, dure et élastique; ces languettes ne sont rien d'autre que les extrémités des anneaux cartilagineux de la bronche-mère, lesquels, comme on sait, sont interrompus à la partie postérieure de la trachée et des grosses bronches. En passant un stylet à côté de ces languettes, l'on arrive directement sous la muqueuse de la bronche-mère gauche, qui est amincie, dénudée sur une assez grande étendue, mais ne présente aucune trace de pigmentation. Il y a donc là une perforation imminente entre l'œsophage et la bronche primitive gauche. Outre ces deux enfoncements, le diverticule présente, à son entrée, deux culs-de-sac formés par un repli de la muqueuse: l'un, dirigé en haut, a une profondeur d'environ 3 à 4 mm.; l'autre, dirigé en bas, est profond d'à peu près 7 mm.

Obs. XVI. — Pelleg.., Thomas, 76 ans. Service de M. le prof. Reverdin. Autopsie du 6 mai 1878. (V. pl. II, fig. 3 et 4.)

Diagnostic anatomo-pathologique : Mélanose des ganglions intra-thoraciques. — Perforation de la bronche-mère gauche. — Rétrécissement de l'artère pulmonaire. — Taches pigmentaires et bronchite chronique.

Péricarde et œsophage normaux. Trachée un peu injectée. Poumon droit très volumineux et très œdémateux; plèvre adhérente sur presque toute son étendue. Ganglions interbronchiques mélanotiques et surtout hypertrophiés. Dans le poumon gauche parenchyme normal, sauf un peu de pigmentation noire et une légère induration du sommet. Plèvre adhérente entre les lobes et avec le péricarde. En séparant les adhérences péricardiques,

l'on met à nu le contenu ramolli d'un ganglion mélanotique du hile; la plèvre qui, normalement, devrait le recouvrir, semble avoir complétement disparu. Tous les ganglions du hile pulmonaire gauche sont très hypertrophiés, mélanotiques, en partie ramollis, en partie indurés. Ils sont en rapport avec l'artère pulmonaire, dont tous les rameaux primitifs sont pigmentés et rétrécis; les veines sont relativement peu altérées. Les ganglions sous-bronchiques sont extrêmement hypertrophiés. Leur masse totale atteint la grosseur d'un petit œuf de poule. Dans les bronches, forte bronchite chronique et quelques petites pigmentations se faisant jour par-ci par-là entre les cartilages bronchiques. A la partie externe de la bronche primitive gauche, se trouve une perforation arrondie, assez grande pour laisser passer une grosse sonde cannelée et autour de laquelle la muqueuse est amincie, minée par dessous et pigmentée en noir sous forme d'auréole. Un peu plus bas la muqueuse présente une petite tache pigmentaire isolée. La perforation intéresse deux anneaux cartilaginenx, dont l'un, le supérieur, est tout à fait interrompu, ensorte qu'une de ses extrémités fait saillie dans le lumen de la perforation, et l'autre, situé immédiatement au-dessous du précédent, est aminci et presque divisé. La perforation conduit dans un ganglion mélanotique, complétement excavé, appartenant au groupe prétrachéo-bronchique gauche et dont les débris s'écoulent à la moindre pression sous forme d'une bouillie noire. L'excavation ganglionnaire, de la grosseur d'une noisette, est immédiatement appliquée sur la bronche. Cette dernière est dénudée sur un espace arrondi d'environ 1 centimètre de diamètre; les deux extrémités du cartilage interrompu, ainsi qu'une partie de celui situé au-dessous, sont complétement mises à nu dans la cavité. Les parois de cette dernière sont constituées par la coque ganglionnaire sur laquelle restent encore attachés quelques débris pigmentés et ramollis du parenchyme de l'organe.

Obs. XVII. — Maill..., Jeanne, 89 ans. Service de M. le professeur Revilliod. Autopsie du 16 avril 1878.

Diagnostic anatomo-pathologique : Mélanose des ganglions intra-thoraciques. — Perforation et plaques pigmentaires des bronches. — Rétrécissements des bronches, des veines et des artères pulmonaires. — Bronchite chronique.

Œsophage et péricarde normaux. Plèvres idem. Poumons pigmentés, emphysémateux et œdémateux. Les ganglions intra-thoraciques sont mélanotiques à différents degrés. Dans la trachée et les bronches, beaucoup de mucus rougeâtre et forte bronchite chronique. A gauche, les ganglions du hile sont indurés, les bronches sont légèrement rétrécies à plusieurs places et sont parsemées de plaques pigmentaires plus ou moins foncées. A droite, la bronche menant dans le lobe supérieur est entourée par un ganglion induré ; elle est fortement rétrécie et pigmentée en noir. Une bronche présente une petite perforation menant dans un ganglion mélanotique ; l'ouverture de cette perforation est traversée par un petit pont de substance encore recouverte de la muqueuse. Les artères et les veines correspondantes sont fortement rétrécies et pigmentées ; de même, mais moins fortement, pour les veines.

Obs. XVIII. — Hérid..., 80 ans. Autopsie du 19 mai 1878.

Diagnostic anatomo-pathologique : Mélanose des ganglions bronchiques. — Perforation d'une bronche. — Rétrécissements et pigmentations des bronches et des vaisseaux sanguins. — Bronchite chronique. — Cavernes et emphysème pulmonaire. — Carie de la colonne vertébrale, dont le foyer purulent a fusé vers le psoas-iliaque. — Atrophie sénile de tous les organes

Œsophage normal. Dans le péricarde adhérences anciennes de la base, accompagnées d'hypérémie de la même portion ; entre les origines des deux veines pulmonaires gauches, se trouve une petite tache pigmentaire en rapport avec un ganglion mélanotique. Les plèvres sont adhérentes dans la portion correspondant au péricarde. Le tissu pulmonaire est pigmenté. Dans le lobe moyen du poumon droit se trouve une excavation anfractueuse. Le sommet du poumon gauche contient une caverne déchiquetée.

traversée par des bronches et des vaisseaux sanguins entourés de tissu conjonctif induré. Les ganglions sous-bronchiques sont volumineux, moyennement pigmentés, très adhérents aux bronches primitives. Les ganglions des hiles pulmonaires, spécialement ceux du gauche, sont très noirs, rétractés, indurés; quelques-uns cependant sont ramollis. Dans la trachée et les bronches, beaucoup de mucus rose et bronchite chronique. Dans le lobe supérieur gauche, une ramification bronchique présente une perforation (assez grande pour laisser passer une sonde cannelée) conduisant dans un ganglion mélanotique, ramolli, lequel est en rapport avec une forte pigmentation de la veine correspondante. L'ouverture de la perforation est entourée d'une auréole pigmentaire. La perforation coïncide avec un rétrécissement notable de la bronche. Les ramifications artérielles et veineuses se rendant au sommet gauche (le même qui est excavé) sont fortement pigmentées et rétrécies; les veines sont dilatées en arrière du rétrécissement. Dans le lobe moyen gauche, le même ganglion qui a pigmenté le péricarde est en rapport avec un rétrécissement marqué d'une bronche et avec des pigmentations des vaisseaux sanguins correspondants. Dans le poumon droit se trouvent des altérations semblables, surtout dans le lobe moyen, mais moins marquées.

Obs. XIX. — Brun..., 91 ans. Service de M. le professeur Julliard. Autopsie du 8 mars 1878. (V. pl. IV, fig. 6.)

Diagnostic anatomo-pathologique : Mélanose des ganglions bronchiques. — Perforation dans le péricarde et dans la plèvre (?). — Rétrécissements et pigmentations des bronches et des vaisseaux. — Perforations des bronches et bronchite chronique. — Insuffisances des valvules et hypertrophie du cœur. — Cavernes pulmonaires. — Foyer hémorrhagique du cerveau.

L'œsophage est normal. La plèvre gauche est complétement adhérente, surtout avec le péricarde; la plèvre droite adhère seulement à ce dernier. Les adhérences sont anciennes et complétement organisées; elles sont surtout très développées à gauche et renferment un pigment noir analogue à celui des ganglions bronchiques. Quand on les détache de ce côté, nous arrivons à une place, voisine du hile pulmonaire, qui est très

dure et vers laquelle convergent des plis nombreux de la plèvre. Au centre de ces plis se trouve une ouverture, communiquant directement avec un ganglion mélanotique, petit, rétracté, et qui est aussi en relation avec des lésions des bronches et des vaisseaux du hile. Les deux poumons sont pigmentés et présentent dans les deux sommets des excavations énormes, sillonnées en divers sens par des bronches et des vaisseaux pulmonaires complétement dénudés; ils renferment en outre des noyaux durs et noirs. Dans le sommet droit, nous voyons un de ces noyaux atteindre la grosseur d'un œuf de pigeon; il est atélectatique et parsemé de cicatrices blanchâtres et de foyers de ramollissement, composés d'une pâte gris-noirâtre. Tous les ganglions intra-thoraciques sont fortement altérés; les uns sont noirs et rétractés, les autres ramollis. Les ganglions inter-bronchiques sont remarquablement indurés et rétractés. Les ganglions des hiles sont entourés d'une grande masse de tissu conjonctif induré, embrassant tous les troncs vasculaires et bronchiques des deux poumons. Les bronches sont affectées de bronchite chronique et présentent en outre toutes les variétés d'altération mélanotiques, telles que : pigmentations simples ou compliquées de rétraction, de dilatations, de perforations, de diverticules, etc.; la bronche-mère gauche, en particulier, renferme plusieurs points de pigmentations. Les veines ont subi les mêmes altérations que les bronches; dans l'une d'elles, une perforation semble imminente. Les artères sont aussi attaquées, mais à un moindre degré. Le péricarde présente des adhérences reliant tous les organes de la base; le sommet est entièrement libre. Ces adhérences, les unes anciennes et tout à fait organisées, forment à quelques endroits des taches laiteuses et des brides fibreuses; les autres, plus récentes, sont fibrineuses et ont subi en partie un commencement d'organisation; ces dernières sont pigmentées en noir, surtout aux endroits où le péricarde forme des culs-de-sac, c'est-à-dire vers l'origine des gros vaisseaux et particulièrement autour des deux rameaux des veines pulmonaires gauches. Un examen microscopique démontre que ce pigment est composé : 1° de grains brunâtres arrondis, tous à peu près

de la même grosseur et rappelant par leur aspect d'anciens globules sanguins, maintenant altérés; 2° de grains noirâtres, de grosseur et de forme variable, moins nombreux que les précédents, et qui ressemblent beaucoup au pigment mélanotique des ganglions. Détachant soigneusement les adhérences, nous trouvons un foyer pigmentaire de la grosseur d'une pièce de 50 centimes, situé sous la concavité de la crosse aortique; puis nous atteignons le cul-de-sac voisin de l'artère pulmonaire gauche, dans lequel est accumulé beaucoup de pigment. Ici, ce ne sont plus seulement les adhérences qui sont pigmentées, mais la paroi péricardique elle-même présente une couleur plus ou moins noire suivant les endroits. Cette paroi est, de plus, adhérente à un ganglion, gros comme un haricot, noir, induré sur les bords et renfermant dans son centre plusieurs foyers de ramollissement. Un de ces foyers communique directement avec le péricarde par une ouverture, dont il est difficile d'apprécier maintenant les dimensions primitives, vu l'état d'organisation avancée des fausses-membranes.

Obs. XX. — Vach....., 73 ans. Service de M. le professeur Revilliod. Autopsie du 1er avril 1878. (V. pl. III, fig. 1.)

Diagnostic anatomo-pathologique: Mélanose des ganglions intra-thoraciques. — Perforation dans une artère. — Rétrécissements et pigmentations des artères, des veines et des bronches. — Diverticules des bronches. — Bronchite granuleuse.

Œsophage normal. Péricarde présente une tache d'aspect cicatriciel, blanche au milieu et noire sur les bords, en rapport avec un ganglion mélanotique, très ramolli au centre et voisin du hile pulmonaire droit et de la plèvre. Une autre tache, aussi en rapport avec un ganglion altéré, est située près du hile gauche. Les deux plèvres adhèrent intimement au péricarde. A gauche, les adhérences renferment un pigment noir abondant, qui, examiné au microscope, paraît identique à celui de la mélanose. A droite, les adhérences paraissent recouvrir directement le contenu du ganglion dont il a été déjà parlé à propos du péricarde; la plèvre semble avoir disparu complétement. — Le pon-

mon droit est emphysémateux dans son lobe supérieur; les deux autres lobes sont durs, infiltrés, à surface inégale à la coupe. Le poumon gauche renferme dans son sommet plusieurs noyaux caséeux de la grosseur d'une noisette et même plus gros. Les ganglions du hile sont très altérés et entourés d'une grande masse de tissu conjonctif induré, enserrant dans son sein les bronches et les vaisseaux pulmonaires. La trachée et les bronches sont fortement injectées et même recouvertes par places de granulations. Les bronches, surtout la bronche-mère droite, sont fortement pigmentées et rétrécies à plusieurs endroits, particulièrement à droite; de plus, elles renferment une grande quantité de petits diverticules ou enfoncements se glissant entre les cartilages bronchiques et voisins de ganglions malades; l'un d'eux atteint la grosseur d'un petit pois. Les artères présentent des deux côtés des pigmentations étendues, compliquées de rétrécissements énormes, surtout marqués à l'endroit où chacune des artères pulmonaires se divise dans ses troncs secondaires. A gauche, à plusieurs places, nous avons une perforation imminente de l'artère par des ganglions ramollis; l'artère est mince par dessous sur une assez grande étendue. A droite, il existe une énorme perforation communiquant directement avec un gros ganglion (premier ganglion interbronchique), dont le contenu, complétement ramolli, examiné au microscope, renferme une grande quantité de cholestérine et de tissus en voie de dégénérescence graisseuse avancée; nous n'y avons pas trouvé de globules sanguins, comme on aurait pu le penser. La cavité ganglionnaire fait presque le tour complet de l'artère pulmonaire avant que celle-ci se subdivise. Dans l'intérieur du vaisseau se trouve une large bande pigmentaire, intéressant l'entrée de quelques-unes des ramifications, et qui s'étend aussi loin que l'excavation du ganglion. A plusieurs endroits une nouvelle perforation semble vouloir se produire. La perforation elle-même laisserait presque passer un tuyau de plume d'oie. Elle semble faite à l'emporte-pièce. Il y a eu là sans contredit une perte de substance. Tous nos efforts pour retrouver les débris du morceau manquant, soit dans les vaisseaux correspondants, soit dans les capillaires, ont été vains.

Obs. XXI. — Préparation à l'alcool du musée d'anatomo-pathologie de Genève.

Diagnostic anatomo-pathologique : Mélanose des ganglions bronchiques. — Diverticule de traction de l'œsophage. — Perforation du diverticule dans une bronche. — Taches pigmentaires et bronchite chronique.

Dans les deux bronches-mères se voient des pigmentations étendues et les signes d'une bronchite chronique intense, en rapport avec les ganglions sous-bronchiques qui sont mélanotiques, ramollis et accompagnés d'indurations péri-ganglionnaires très fortes; quelques-uns sont disposés de telle manière qu'on peut énucléer tout leur contenu d'un seul bloc. A la partie interne de la bronche-mère gauche, se trouve une perforation conduisant dans un ganglion du groupe sous-bronchique gauche; cette perforation est entourée d'une auréole pigmentaire. Dans la bronche-mère droite, et correspondant à une des taches pigmentées, l'on voit le pigment qui s'est glissé sous la muqueuse tout autour d'un cartilage. La pigmentation, s'accompagnant de ramollissement, le cartilage se trouve être ainsi dénudé circulairement. — A 1 cm. au-dessous de la bifurcation trachéale, l'œsophage présente un diverticule de 7 mm. de profondeur et dirigé en haut contre la bronche gauche. Ce diverticule a une muqueuse pigmentée noirâtre; la pigmentation dépassant son ouverture, forme une zone autour de celle-ci. Au fond du diverticule l'on voit une perforation, laissant passer un stylet ordinaire et menant dans le même ganglion où aboutit la perforation bronchique. L'on peut aisément faire passer le stylet d'une des ouvertures dans l'autre.

Obs. XXII. — Coll.., Jeanne, 44 ans. Service de M. le professeur Revilliod. Autopsie du 19 janvier 1878.

Diagnostic anatomo-pathologique : Mélanose des ganglions intra-thoraciques. — Diverticule de traction de l'œsophage. — Perforation entre le diverticule et la bronche-mère droite. — Rétrécissements des bronches et taches pigmentaires. — Bronchite chronique. — Tuberculose intestinale et péritonéale. — Caverne du poumon.

Le péricarde est complétement soudé dans toute la partie antérieure de sa base. Les adhérences sont constituées par des

fausses-membranes de deux ordres : les unes sont anciennes, déjà organisées et vascularisées, les autres sont plus récentes et fibrineuses. La pointe du cœur et la partie postérieure de la base, libres de vraies adhérences, présentent par-ci par-là des traces de fausses-membranes fibrineuses. A première vue l'on voit déjà que les fausses-membranes sont pigmentées en noir, surtout dans les culs-de-sac péricardiques, près de la sortie des gros vaisseaux. En détachant les adhérences, nous voyons que la pigmentation s'étend aussi sous la crosse de l'aorte et près du point d'entrée de l'artère pulmonaire dans le hile gauche. Sous la crosse de l'aorte, dans le voisinage de l'artère pulmonaire, de la veine cave descendante et de la trachée-artère, se trouve une grosse tache pigmentaire, noire, enfoncée au milieu et reposant sur un petit ganglion sclérosé qui fait partie du groupe sous-bronchique droit. Aboutissant dans l'enfoncement de la tache pigmentaire et venant de la crosse aortique, nous avons une grosse bride fibreuse et résistante, qui adhère fortement au contenu ganglionnaire. Le tout a l'aspect d'une ancienne perforation, qui aurait eu lieu dans l'enfoncement et qui maintenant se serait oblitérée; car il est impossible de pénétrer avec un stylet. Parmi les autres taches, quelques-unes sont en rapport direct avec des ganglions altérés. Le pigment des fausses-membranes se présente au microscope comme étant identique avec celui des ganglions mélanotiques. — Les plèvres adhèrent à gauche avec tout le poumon, à droite avec le sommet seulement. Les deux poumons sont très volumineux et pigmentés; le gauche est très œdémateux et contient dans son lobe supérieur une hépatisation qui n'est pas celle de la pneumonie franche fibrineuse; le poumon droit montre sur sa surface de petits noyaux de nature fibreuse et renferme dans son sommet une caverne, grosse comme un œuf de poule, dont les parois ressemblent à une muqueuse recouverte de pus. Cette caverne contient un liquide trouble, brunâtre; elle est entourée d'une zone de tissu conjonctif épais et fortement pigmenté; elle communique avec quelques rameaux bronchiques. Les ganglions interbronchiques sont mélanotiques; quelques-uns sont ramollis dans leur centre. Le larynx et la tra-

chée sont normaux. Les bronches, atteintes de bronchite chronique, présentent des taches pigmentaires nombreuses, en rapport avec des ganglions mélanotiques. A gauche nous avons une bronche qui est manifestement rétrécie et pigmentée; elle est voisine de ganglions très altérés. La bronche-mère droite montre, à son côté interne, une large tache pigmentaire très foncée, en rapport avec les ganglions sous-bronchiques; plus bas, dans le rameau bronchique se rendant au lobe inférieur, se trouve une longue traînée pigmentaire qui aboutit par sa partie inférieure à une perforation dirigée en haut, en arrière et à gauche, et dont l'ouverture est entourée d'une zone de pigmentation intense. La muqueuse des environs est légèrement déchiquetée, amincie et minée par dessous; son décollement, surtout en remontant, est accusé par la longue traînée pigmentaire décrite plus haut. — L'œsophage, immédiatement après la bifurcation trachéale, présente un léger rétrécissement, à la partie antérieure duquel se voit un diverticule, dirigé en bas et à droite, dont les dimensions sont les suivantes : hauteur 7 mm., largeur 6 mm. et profondeur 8 mm. Ce diverticule est tapissé par la muqueuse œsophagienne, dont les plis longitudinaux s'incurvent de chaque côté contre l'ouverture; cette muqueuse est recouverte de fines arborisations vasculaires autour du diverticule et présente à la partie inférieure deux petites traînées de pigment. L'intérieur du diverticule est fortement pigmenté et solidement fixé sur un paquet de tissu conjonctif très induré, adhérent à la bronche droite et renfermant dans son intérieur les ganglions sous-bronchiques droits, sur les altérations desquels nous reviendrons plus loin. Quant à la disposition des fibres musculaires, une dissection attentive fait voir que les fibres longitudinales s'écartent en entier pour former une sorte de boutonnière à travers laquelle passe le reste de la paroi œsophagienne; une partie des fibres, tant circulaires que longitudinales, va cependant se perdre dans le tissu cicatriciel. Un peu à droite et pas tout à fait au fond du diverticule, se trouve une perforation communiquant avec une excavation des ganglions sous-bronchiques droits, dans laquelle vient aussi aboutir la perforation de la bronche-mère

droite. — Les ganglions sous-bronchiques sont presque entièrement sous-évidés et forment une grande cavité allongée, d'environ 4 cm. de longueur sur 7 mm. de largeur, aboutissant d'une part à la perforation du diverticule par son extrémité supérieure, et d'autre part à la perforation de la bronche droite par sa partie inférieure. Les parois de la cavité sont naturellement constituées par la coque fibreuse des ganglions, dont le contenu, mélanotique et ramolli, a disparu en totalité; à la partie antérieure, la bronche droite est dénudée et l'on voit une portion du cartilage altéré faire saillie dans la cavité. Cette dernière a un contenu tout à fait inodore et composé, outre les débris pigmentés des ganglions, de quelques aliments ramollis mélangés de mucus provenant de l'œsophage, d'un peu de pus épais et d'un morceau de cartilage qui, examiné au miscroscope, présente les mêmes altérations que le cartilage dénudé de la bronche; c'est donc un séquestre. Quelques filets du nerf pneumo-gastrique droit passent dans le tissu induré de la coque; l'examen microscopique d'un de ces rameaux se rendant au péricarde, pris au-dessous de la coque, ne montre aucune dégénérescence graisseuse.

Obs. XXIII. — Har.., Jaques, 26 ans. Autopsie du 27 juin 1878.

(*Nota.* — Nous n'aurions probablement pas publié cette observation, si elle n'avait pas présenté de diverticule de la bronche qui paraît d'origine congénitale et qu'il ne faut pas confondre avec ceux produits par l'affection mélanotique.)

Diagnostic anatomo-pathologique : Mélanose et calcification des ganglions bronchiques. — Taches pigmentaires et bronchite chronique. — Diverticule d'une bronche.

Les poumons sont infiltrés de tubercules. Les ganglions interbronchiques sont atteints de mélanose et surtout à l'état de rétraction; l'un deux renferme un noyau calcaire, blanc, se brisant facilement en fragments, qui, examinés au microscope, montrent quelques cristaux de margarine et de petits corps ronds, affectés du mouvement brownien, mais pas trace de pigmentation, quoique la capsule du ganglion et ses environs soient notablement pigmentés. Les bronches sont atteintes de bronchite chronique intense. A la partie interne de la bronche-mère droite, se trouve

un diverticule parfaitement arrondi, de la grosseur d'un pois, et dont on prendrait, au premier abord, l'ouverture pour celle d'une bronche ordinaire. Ce diverticule est tapissé régulièrement par une muqueuse normale, sans pigmentation. Il renferme dans son intérieur une charpente d'anneaux cartilagineux, s'anastomosant quelquefois entr'eux et disposés concentriquement. Il adhère aux ganglions sous-bronchiques droits par un peu de tissu conjonctif; ces ganglions sont légèrement mélanotiques et surtout à l'état d'hypertrophie, sauf le ganglion le plus voisin du diverticule qui est fortement pigmenté, sans ramollissement et contient plusieurs concrétions calcaires, jaunâtres et dures.

Obs. XXIV. — Mme Fo... Autopsie du 7 août.

Diagnostic anatomo-pathologique : Mélanose et calcification des ganglions bronchiques. — Perforation double de l'œsophage et des bronches. — Bronchite chronique. — Rétrécissements vasculaires et bronchiques. — Pleurésie droite. — Gangrène pulmonaire. — Ulcère de l'estomac.

Péricarde normal. — La plèvre droite est adhérente sur presque toute son étendue, et contient des membranes fibrineuses qui, par places, atteignent jusqu'à plusieurs centimètres d'épaisseur; la plèvre gauche est tout à fait normale. — Le tissu pulmonaire est pigmenté, un peu emphysémateux, et présente, à droite, une teinte grisâtre, une consistance molle et quelques foyers de gangrène, surtout près du hile. Tout l'arbre bronchique est atteint de bronchite chronique et parsemé de taches mélanotiques, compliquées de rétrécissements notables. Les vaisseaux sont aussi rétrécis, surtout à droite; à gauche, une tache pigmentaire fait presque le tour entier du vaisseau. La bronche primitive gauche présente une perforation, à bords taillés à pic et pigmentés, conduisant dans les ganglions sous-bronchiques; la bronche est dénudée par dessous. A droite, deux rameaux bronchiques secondaires présentent chacun une large perforation, menant directement dans les ganglions sous-bronchiques. Ceux-ci sont complétement excavés; il ne reste que quelques débris de leur coque en partie calcifiée. La bronche-mère droite,

ainsi que quelques-unes de ses ramifications, est complétement dénudée dans toute sa partie interne. La cavité ganglionnaire se prolonge assez avant dans le hile pulmonaire dont le tissu, complétement ramolli, se laisse facilement déchirer et répand une odeur putride très forte; l'excavation s'étend, en outre, en bas sur une longueur de 6 cm. en suivant l'œsophage. Elle contient une grande quantité de pus épais, entremêlé de débris des tissus gangrenés et de ganglions calcifiés. — L'œsophage présente, à 1 cm. au-dessous de la bifurcation, une grosse perforation, pouvant laisser passer facilement une sonde cannelée et communiquant directement avec la cavité ganglionnaire, déjà décrite. Cette perforation, située au milieu d'une traînée pigmentaire foncée, s'étend sur un espace de plusieurs centimètres, le long de l'œsophage; elle est recouverte assez exactement par une sorte de pont à trois piliers, constitué par la muqueuse œsophagienne assez intacte et pigmentée: ce qui fait qu'il y a donc en réalité trois ouvertures à la perforation. La muqueuse œsophagienne, autour du pont, est superficiellement érodée par places. La musculature œsophagienne a une disposition rappelant tout à fait celle qu'elle affecte généralement dans les diverticules; elle s'écarte en boutonnière pour laisser passer la perforation.

Obs. XXV. — Préparation à l'alcool provenant d'un sujet mort d'un accident (environ vingt ans).

Diagnostic anatomo-pathologique : Mélanose et calcification des ganglions bronchiques. — Commencement de diverticule œsophagien. — Poumons sains.

Immédiatement au-dessous de la bifurcation trachéale, l'œsophage montre un enfoncement de forme indéterminée, dont la muqueuse, non pigmentée, est du reste tout à fait intacte. La paroi œsophagienne, correspondant à cet enfoncement, est solidement adhérente aux ganglions du groupe sous-bronchique, au moyen de tissu conjonctif induré. Tous les ganglions de ce groupe sont mélanotiques, ramollis au centre et partiellement calcifiés.

Obs. XXVI. — Préparation à l'alcool du musée anatomo-pathologique de Genève.

Diagnostic anatomo-pathologique : Mélanose et calcification des ganglions bronchiques. — Diverticule de la bronche-mère. — Taches pigmentaires.

Dans la bronche primitive gauche se trouve, à la partie antérieure, un petit diverticule pigmenté et dirigé en haut. Autour de ce diverticule, la muqueuse bronchique montre tous les signes d'une forte rétraction. Les ganglions sous-bronchiques sont mélanotiques, entourés de tissu conjonctif induré et, en partie, ramollis au centre. L'un de ces ganglions, complétement calcifié, forme un noyau allongé, couché le long de la bronche et aboutissant, par son extrémité inférieure, au sommet du diverticule.

Obs. XXVII. — Autopsie du 10 septembre 1878.

Diagnostic anatomo-pathologique : Mélanose des ganglions bronchiques. — Diverticule de traction de l'œsophage. — Perforation du diverticule dans une bronche. — Perforations bronchiques. — Taches pigmentaires et bronchite chronique. — Rétrécissements vasculaires et bronchiques.

Le péricarde est complétement adhérent vers la base et présente à une place, près du hile droit, une grosse tache pigmentaire, en rapport avec un ganglion altéré, recouverte par une plaque laiteuse. — La plèvre gauche est adhérente près du hile ; en détachant les fausses-membranes, l'on aperçoit un gros ganglion dont le contenu ramolli ne semble plus recouvert par la plèvre ; c'est le même ganglion qui a produit des altérations dans le péricarde. La plèvre gauche présente les mêmes lésions, mais moins fortes. — Le tissu pulmonaire est pigmenté, œdémateux et emphysémateux. A la surface de deux poumons se trouvent de petits noyaux blanchâtres, très durs et très nombreux, entourés d'une auréole de pigmentation foncée ; l'un de ces noyaux fait saillie, et a tout à fait l'aspect d'un pois sec posé sur la plèvre.

Tout l'arbre bronchique est atteint d'inflammation chronique intense. Le bas de la trachée et les bronches présentent de nombreuses taches pigmentaires. Les bronches sont, à plusieurs pla-

ces, notablement rétrécies et perforées. La bronche-mère droite, entr'autres, montre une perforation (pouvant laisser passer un stylet), située au milieu d'une tache pigmentaire et conduisant dans les ganglions sous-bronchiques droits qui sont complétement excavés. Les ganglions sous-bronchiques gauches sont totalement indurés et rétractés en une seule petite masse. Les ganglions des hiles sont extraordinairement altérés, très pigmentés et très indurés. Les vaisseaux sanguins pulmonaires, surtout les artères, sont pigmentés et rétrécis dans le voisinage des hiles. L'œsophage, à un centimètre environ au-dessous de la bifurcation trachéale, fait voir un diverticule peu profond, dont l'ouverture mesure à peu près 7 mm. de diamètre. Ce diverticule est formé de deux culs-de-sac, se dirigeant chacun contre une des bronches-mères et séparés par une petite languette, ou repli de muqueuse, qui fait saillie dans l'ouverture diverticulaire. D'une manière générale, tout le diverticule et l'œsophage sont tirés à gauche, contre les ganglions indurés du groupe sous-bronchique gauche. Le cul-de-sac droit présente une perforation (assez grosse pour laisser passer une sonde cannelée), dont les bords sont taillés à pic et qui conduit dans la cavité des ganglions sous-bronchiques droits. Il y a donc communication anormale entre l'œsophage et la bronche-mère droite. Le diverticule, surtout à gauche, est tapissé par une muqueuse pigmentée. La musculature se perd dans la masse cicatricielle et il est difficile de distinguer sa disposition.

Obs. XXVIII. — Autopsie du 5 octobre 1878.

Diagnostic anatomo-pathologique : Mélanose des ganglions bronchiques. — Bronchite chronique. — Ulcérations et diverticule (?) de l'œsophage. — Communication anormale entre l'œsophage et la bronche-mère droite.— Rétrécissements et pigmentation vasculaires et bronchiques.

Cœur notablement hypertrophié. — Aorte athéromateuse. — Dans le péricarde, adhérences et fausses-membranes fibrineuses atteignant parfois plusieurs centimètres d'épaisseur, et cachant complétement la base ainsi que les gros vaisseaux. L'affection péricardique ne paraît pas liée à une altération des ganglions voisins. Dans les plèvres, vers les deux hiles, petites indurations

fibreuses et adhérences anciennes; ces dernières contiennent une grande quantité de pigment et, à des endroits, l'on croirait même avoir affaire à des grumeaux de substance ganglionnaire. Les ganglions des hiles sont fortement mélanotiques. — Les poumons sont emphysémateux, mais sans indurations ni cavernes. La trachée, sauf un peu d'injection, est normale. Tout l'arbre bronchique est atteint d'inflammation chronique. A droite, la bronche-mère est indurée, fortement rétrécie et pigmentée, surtout à la partie interne. De plus, elle présente deux perforations laissant passer aisément une sonde cannelée; l'inférieure, un peu plus grande que la supérieure, montre, un peu en arrière et en travers de son ouverture, une petite trabécule de tissu conjonctif. Les deux perforations communiquent avec les ganglions sous-bronchiques qui sont mélanotiques, complétement ramollis, excavés et entourés d'une coque fibreuse pigmentée. La bronche est découverte sur une certaine étendue et un des anneaux cartilagineux gît en partie dénudé dans la cavité ganglionnaire. Plus loin, une petite bronche est pigmentée et fortement rétrécie; en amont du rétrécissement, les sécrétions de la bronchite sont accumulées. A gauche, la bronche primitive fait voir un petit enfoncement diverticulaire non pigmenté au dessous duquel s'en trouve un second; mais il n'y a pas de rétrécissement. A gauche, immédiatement après leur origine, les rameaux de l'artère pulmonaire sont rétrécis; à droite, une branche allant au lobe supérieur est pigmentée, indurée et rétrécie. — A 10 cm. de l'échancrure glottique postérieure, sur la paroi antérieure et un peu à gauche, l'œsophage présente une ulcération, en travers de laquelle passe un pont de muqueuse intacte, large de 3 mm. et long de 4 mm. Tout autour de l'ulcération, la muqueuse œsophagienne est minée par dessous sur une certaine étendue. L'ulcération elle-même, après avoir traversé la couche musculaire, aboutit à un canal fistuleux, dirigé en bas, passant entre la crosse aortique et la bronche-mère gauche, et menant dans les ganglions prétrachéo-bronchiques gauches qui sont complétement réduits en une bouillie noire entremêlée d'une matière onctueuse (mucus œsophagiens, ali-

ments altérés?) et entourés d'une coque fibreuse épaisse. Les bords de l'ulcération ne sont pas colorés; ceux du trajet fistuleux, par contre, sont partiellement teintés en noir. Plus bas, à 1 cm. au-dessus de la bifurcation trachéale, se voit une autre ulcération ayant beaucoup d'analogie avec la précédente; elle est également munie d'un pont de muqueuse et présente dans son pourtour un décollement qui, dans la direction d'en bas, s'étend à 1 cm. environ sous la muqueuse. Le fond de l'ulcération est occupé par une sorte d'enfoncement (diverticule?) se terminant par un trajet fistuleux, dirigé en bas et à droite, et conduisant dans les ganglions sous-bronchiques. Il y a donc communication anormale entre l'œsophage, par une ouverture, et la bronche-mère droite, par deux orifices. L'œsophage, ainsi que l'enfoncement diverticulaire, est solidement adhérent à la coque des ganglions sous-bronchiques.

DEUXIÈME PARTIE

Lésions des ganglions et de leur capsule.

A. — *Mélanose.*

La mélanose, suivant nous la plus fréquente des affections ganglionnaires, consiste en une accumulation de pigment dans les ganglions intra-thoraciques, accompagnée de lésions pathologiques spéciales.

Cette affection est très fréquente, puisque dans un espace d'environ 6 mois nous avons recueilli, dans l'hôpital cantonal de Genève seul, 16 cas avec des lésions importantes. Or la moyenne y est de 18 autopsies par mois, calculée sur un espace de 4 mois; ce qui nous donne 15 °/₀ à peu près de cas de mélanose avec complications, proportion énorme, comme on le voit, vu que les cas peu intéressants, et qui sont extrêmement nombreux, n'ont pas été recueillis.

Nous avons dit plus haut que généralement les ganglions renferment un pigment foncé qui va en augmentant avec l'âge. Cette pigmentation n'est pourtant pas tout à fait constante. Selon toute probabilité, elle est identique à celle de la mélanose, dont elle ne serait alors qu'un commencement. Cependant, l'on peut dire qu'il n'y a réellement mélanose que dès le moment où la pigmentation n'est plus simple, mais qu'elle s'accompagne de lésions pathologiques, notables et spéciales, dont nous parlerons bientôt. Nous ne voulons pourtant pas préjuger que dans la pigmentation ordinaire il n'y ait aussi des troubles pathologiques. En tous cas, si ces troubles existent, ils ne sont pas, il s'en faut de beaucoup, aussi marqués que ceux dont nous voulons parler et ils seraient du reste encore à rechercher.

La mélanose est une affection s'attaquant en général à l'homme adulte. Les cas que nous avons décrits se trouvent plutôt chez des individus d'un certain âge; cependant il n'est pas dit que la maladie n'ait déjà commencé dans la jeunesse et qu'elle n'ait mis un certain temps à se développer. Notre cas le plus jeune avait 23 ans (voyez obs. VII). Tiedemann cite un cas de diverticule avec mélanose chez un manœuvre de 8 ans[1].

La mélanose a pour siége spécial, les ganglions intra-thoraciques en rapport avec les lymphatiques des poumons. Ces derniers organes renferment une pigmentation analogue qui accompagne constamment celle des ganglions; la pigmentation des poumons n'est pas toujours proportionnelle à celle des ganglions (Greiner). Dans quelques cas relativement rares, l'on a vu d'autres ganglions de l'organisme être affectés de colorations intenses qui étaient, le plus souvent, liées à des inflammations chroniques, des traumatismes, d'anciennes ecchymoses des organes correspondants; leur pigment devait tirer son origine de la matière colorante du sang ou hématine. Selon toute probabilité, ce pigment n'a rien de commun avec celui de la mélanose. — Rappelons ici seulement pour mémoire la pigmentation secondaire des ganglions à la suite du tatouage.

Quand on fait une coupe au travers d'un ganglion mélanotique, sa pigmentation se présente sous différents aspects, suivant qu'elle est plus ou moins développée; elle peut être partielle ou totale: ainsi quelquefois une des moitiés du ganglion est colorée, tandis que l'autre moitié paraît intacte; d'autres fois le ganglion est sillonné par des dessins bizarres et irréguliers; d'autres fois encore, et c'est le plus fréquent, tout le ganglion présente une teinte noire uniforme, qui lui donne un aspect que l'on a comparé avec beaucoup de raison à celui de la *truffe* (Fonssagrives). Les pigmentations irrégulières se trouvent surtout dans les ganglions des groupes *prétrachéo-bronchiques* et *sous-bronchiques*, tandis que les colorations totales sont le plus fréquentes, je dirai presque constantes, dans les ganglions *inter-*

[1] Tiedemann. Observation III.

bronchiques, situés dans l'intérieur même du poumon. La capsule et les tissus environnants participent très fréquemment à la coloration du ganglion; ici encore, suivant les cas, cette coloration est plus ou moins marquée.

Examiné au microscope, le pigment mélanique se montre sous l'aspect de grains extraordinairement petits qui, à moins d'employer des grossissements très forts — 1200-1500 fois, objectif à immersion, — semblent de forme arrondie et sphéroïde. Quand ces grains nagent à l'état libre dans l'eau ils sont agités d'un mouvement brownien très vif. Leur coloration paraît être noire; cependant, sous de très forts grossissements, elle pâlit sensiblement, ce qui tient sans doute à l'imperfection de nos lentilles. Les grains siégent généralement dans des cellules, et de préférence, dans les globules lymphatiques, quoiqu'ils se trouvent aussi dans la capsule et les trabécules ganglionnaires. Dans la capsule, ils forment volontiers des dessins et des arborescences, rappelant tout à fait la disposition des lacunes lymphatiques ; quelquefois ils sont alignés en chapelets, et doivent alors être, selon toute probabilité, libres dans les lacunes. Dans le parenchyme ganglionnaire, aux endroits où la pigmentation est faible, les grains sont renfermés dans des cellules qui sont notablement plus grosses que les cellules ordinaires et qui contiennent souvent des gouttelettes graisseuses; aux endroits où la pigmentation est forte, ils sont accumulés sous forme de masses noires qui, même dans des coupes très fines, sont impénétrables à la lumière, ensorte qu'il est impossible de déterminer leur disposition histologique. Quand on dilacère un ganglion mélanotique, outre les grains déjà décrits, l'on aperçoit des gouttelettes graisseuses libres, des cristaux de cholestérine et surtout beaucoup de petits corps transparents, de forme anguleuse, qui ne sont rien d'autre que de la silice, comme nous verrons plus tard (voyez obs. I, IV, VIII, XX) dans la recherche chimique où nous étudierons en détail la nature et l'origine du pigment mélanique.

Passons maintenant aux lésions particulières accompagnant et caractérisant la mélanose. Cette dernière s'attaque soit au con-

tenu, soit à la capsule ganglionnaire séparés, mais en général à tous les deux à la fois. Pour plus de commodité, nous étudierons séparément les troubles pathologiques du contenu, puis ceux de la capsule, quoique cette dernière ne soit, à proprement parler, qu'un épaississement de tissu conjonctif autour du ganglion, continuation directe des trabécules situées à l'intérieur de l'organe.

Le contenu ganglionnaire peut avoir différents aspects; il est tantôt *induré,* tantôt *ramolli.*

Dans le premier cas, l'*induration* est partielle ou totale. Lorsqu'elle est partielle, elle apparaît à la coupe sous forme de stries dures, résistantes, épaisses et dont la disposition semble correspondre à celle des trabécules ganglionnaires; — ces stries sont le plus souvent pigmentées comme le reste de l'organe; mais, dans quelques cas rares, elles sont plutôt grisâtres et même blanches, avec des reflets nacrés. Lorsque l'induration est totale, elle se présente sous forme d'un tissu dense, criant sous le couteau, ayant envahi tout l'intérieur de l'organe et de couleur variable, tantôt uniformément noire, tantôt veinée de stries grisâtres et même blanches, analogues aux précédentes. D'autres fois, mais très rarement, tout le tissu induré est relativement peu pigmenté et d'une teinte plutôt claire. Outre l'induration, le tissu induré peut renfermer des calcifications sur lesquelles nous reviendrons.

Dans le second cas, lorsqu'il y a *ramollissement,* celui-ci, comme l'induration, peut être partiel ou total. S'il est partiel, il forme un ou plusieurs foyers au centre du ganglion; ce qui est une particularité très remarquable, car nous n'avons jamais observé de ramollissement où les bords seraient attaqués sans que le centre fût malade. Les foyers ramollis sont souvent traversés par des trabécules de tissu très dense et entourés par du tissu induré. — Si le ramollissement est total, tout le ganglion est occupé par une substance plus ou moins liquide, que je ne pourrais mieux comparer qu'à du *cirage,* et au milieu de laquelle nagent quelquefois des débris non encore complétement fondus. Quand on fait une coupe au travers d'un ganglion ainsi altéré, l'on voit sur la surface ramollie un miroitement dû à la présence de quelques gouttelettes graisseuses et surtout

de cholestérine, comme nous l'a souvent prouvé l'examen microscopique. Dans d'autres cas, le contenu ramolli au lieu d'être liquide est plutôt desséché; il a l'aspect d'une sorte de poudre humide et foncée se laissant facilement enlever par morceaux avec la pince. Cette poudre est entremêlée de fibrilles peu résistantes qui sont probablement les derniers débris du stroma ganglionnaire. Nous rangeons ici une disposition très curieuse que nous avons trouvée deux ou trois fois seulement et qui consistait en ce qu'on pouvait enlever tout le contenu ganglionnaire, l'énucléer, pour ainsi dire, d'un seul bloc hors de sa capsule avec laquelle il avait perdu toute connexion intime. Ajoutons que ce contenu était très fortement altéré et se laissait facilement émietter.

Voilà pour les lésions du contenu, voyons maintenant celles de la capsule.

La principale des lésions capsulaires est l'*induration ;* en effet, la capsule est presque toujours transformée en un tissu fibreux, très dense, résistant sous le couteau et dont la couleur, plus ou moins foncée, suivant le degré d'accumulation de pigment, est rarement d'un blanc grisâtre ou d'un blanc nacré. L'induration capsulaire s'accompagne fréquemment de l'induration des trabécules ganglionnaires; elle coïncide volontiers avec une seconde lésion: l'*hypertrophie,* qui peut, dans de certains cas, atteindre des proportions considérables, car nous avons vu souvent des capsules présenter une épaisseur de plusieurs millimètres. Outre l'induration et l'hypertrophie, nous pouvons avoir aussi le *ramollissement,* qui est presque toujours partiel, la destruction ne portant en général que sur un des côtés. La fonte capsulaire se trouve soit dans les cas de perforation (que nous verrons plus tard), soit lorsque plusieurs ganglions d'un même groupe se soudent entr'eux; dans ce dernier cas, l'enveloppe ganglionnaire a disparu complétement à une ou plusieurs places, et les différents foyers ganglionnaires ramollis communiquent librement les uns avec les autres.

L'induration, franchissant les limites de la capsule, peut s'étendre aux tissus environnants; elle a souvent pour conséquence la soudure de tous les ganglions d'un même groupe ensemble.

Nous n'avons encore rien dit sur les dimensions des ganglions altérés. Elles sont en effet très variables. Lorsque les ganglions sont simplement pigmentés, ils sont presque toujours très volumineux; nous en avons vu qui atteignaient jusqu'à la grosseur d'un œuf de pigeon. Dans un cas, tout le groupe intertrachéo-bronchique donnait une masse du volume d'un œuf de poule (obs. XVI). Quand, au contraire, les ganglions sont fortement indurés, ils sont plutôt petits et leurs dimensions peuvent être comparées à celles d'un pois ou d'une lentille; quelques-uns sont même plus petits. L'on peut du reste trouver toutes les grosseurs intermédiaires; et il est difficile de poser une règle un peu précise, vu que les dimensions normales des ganglions, variant notablement avec les régions, c'est une affaire d'appréciation spéciale dans chaque cas particulier. Lorsque les ganglions renferment des foyers de ramollissement, ils sont généralement de grandeur moyenne, rarement gros, plus fréquemment petits.

Voilà un tableau à peu près complet des lésions mélanotiques des ganglions et de leur capsule. Nous avons dû morceler notre étude pour plus de facilité dans la description. En réalité toutes ces lésions se groupent d'une foule de manières différentes, et il est tel ganglion qui peut, à lui seul, les présenter toutes. Cependant, dans cette énorme variété de cas, il en est qui se présentent plus fréquemment, et qui forment pour ainsi dire *type*. Essayons de les décrire; on peut les ranger sous trois chefs différents :

1° Le ganglion *hypertrophié* qui est volumineux, plutôt mou et pigmenté d'une manière uniforme; sa capsule est relativement peu épaisse et peu indurée. A la coupe, il donne facilement un suc ressemblant à de l'encre diluée. Il est mobile et nullement adhérent aux environs. Ce type, qui nous a paru le plus fréquent, se trouve chez des sujets de tous les âges, mais plus particulièrement chez des sujets d'un âge peu avancé.

2° Le ganglion *ramolli* qui est très fortement pigmenté, de grosseur moyenne et présente, dans son centre, un ou plusieurs foyers de ramollissement dont le contenu est de consistance variable; parfois, mais plus rarement, l'intérieur entier du ganglion

est ramolli. La capsule est épaisse, indurée et généralement fortement pigmentée; elle adhère souvent aux environs, qui sont aussi plus ou moins pigmentés et sclérosés. Lorsque ce ganglion fait partie d'un groupe, ses voisins sont presque toujours altérés de la même manière; ils sont souvent soudés ensemble, ne forment qu'une seule masse, et leurs contenus communiquent volontiers entr'eux au moyen de solutions de continuité dans leurs capsules. Ce type est surtout fréquent dans l'âge adulte.

3° Le ganglion *induré* qui est petit, dur, très pigmenté et crie sous le couteau quand on le coupe. Sa capsule, très épaisse et résistante, est fréquemment difficile à distinguer du contenu ganglionnaire, tant l'induration générale est avancée. Cette espèce de ganglions contient parfois des concrétions calcaires. Lorsqu'il y a plusieurs ganglions ensemble, ils adhèrent volontiers entr'eux ou avec les organes voisins au moyen d'une grande masse de tissu conjonctif induré, sclérosé et, en général, fortement pigmenté. Ce type se trouve surtout chez des sujets avancés en âge.

Et maintenant une question se pose. Comment et par quel mécanisme, les lésions mélanotiques des ganglions et de leur capsule se produisent-elles?

Ici, quittant le domaine solide de l'observation, nous entrons à pleines voiles dans celui de l'hypothèse. La question que nous abordons, pour être résolue définitivement, exigerait encore une série d'expériences, que peut-être, si cela nous est possible, nous entreprendrons une fois. Cependant, nous donnerons un aperçu de la manière dont nous nous représentons la production de ces lésions; mais nous insistons bien là-dessus : ce ne sont que des hypothèses.

Selon toute probabilité, c'est la pigmentation qui a lieu la première. En faveur de cette idée militent les raisons suivantes :

a) La pigmentation se trouve souvent toute seule, à un âge relativement peu avancé, avant qu'aucune des autres lésions ne se soit montrée; ce qui a fait généralement dire qu'elle était en quelque sorte *normale*, quoique, comme nous l'avons déjà relevé, elle ne soit pas absolument constante.

b) Elle est parfois l'unique lésion qui se soit produite pendant

toute la vie : car on peut la trouver isolée chez des sujets avancés en âge; mais alors elle est plutôt faible.

c) Elle accompagne constamment les autres lésions à un degré plus ou moins fort.

La présence de ce pigment, qui n'est cependant pas tout à fait normale dans les ganglions, vu qu'il est des cas assez fréquents où il ne s'en trouve pas (chez le nouveau-né et l'enfant), doit agir comme cause d'irritation, et à la manière d'un corps étranger, sur les tissus dans lequel il est déposé. C'est l'opinion de Tiedemann : « Die Anwesenheit von Fremdkörpern im thierischen » Gewebe ruft bei stärkerer Reizung Eiterung, bei geringerer » eine Bindegewebsneubildung um dieselben hervor. In die » Bronchialdrüsen dringen die Staubpartikel langsam und » allmählich, aber stetig ein, und bewirken eine allmähliche » Zunahme des Bindegewebes derselben, das sehr bald eine » Tendenz zur Schrumpfung an den Tag legt[1]. » C'est au moyen de l'irritation causée par la présence du pigment que s'expliquerait la formation de ces ganglions volumineux que nous avons décrits sous le nom de ganglion *hypertrophié*. « L'augmentation » de volume d'un ganglion sous l'influence de la pénétration du » pigment, » disent Cornil et Ranvier[2], « peut être facilement » reproduite par des expériences sur les animaux. Chez un rat, » si l'on injecte avec une seringue de Pravaz un demi-centimètre » cube d'eau tenant en suspension des grains de vermillon, dans » le tissu conjonctif péri-sciatique, on voit au bout de vingt-» quatre heures, un des deux ganglions lombaires fortement » coloré par le vermillon et présentant un diamètre deux fois » plus considérable que celui du ganglion symétrique. » Quoique cette expérience ne soit qu'incomplétement comparable à ce qui se passe dans les ganglions affectés de mélanose, vu que l'irritation causée par l'arrivée brusque du vermillon doit être beaucoup plus intense que celle occasionnée par la présence du pigment mélanique, l'on peut cependant admettre que dans cette

[1] Tiedemann. *Arch. f. Kl. u. Med.* — Vol. 16, p. 608.

[2] Cornil et Ranvier. *Man. d'histol. pathol.* 1876, p. 587.

dernière il se produit une irritation analogue, mais plus faible, plus *chronique* aimerions-nous dire.

Une fois que le pigment s'est accumulé dans le ganglion, il doit y rester indéfiniment [1]. Lorsqu'il est en quantité suffisante, il ne peut que produire une irritation lente, mais continue, qui, tant petite soit-elle, n'est pas à négliger et qui amènera nécessairement à la longue une prolifération des éléments ganglionnaires; cette prolifération sera le plus active aux endroits où, normalement, le tissu conjonctif est le plus développé : c'est-à-dire dans la capsule et les trabécules. A toute prolifération de tissu conjonctif, succède presque toujours une *organisation* définitive qui entraîne, à son tour, une *rétraction* des éléments nouvellement formés; c'est là la marche de toutes les *cirrhoses*. Ainsi, probablement, se forment les épaississements et les indurations, si fréquentes dans les ganglions mélanotiques. Mais les indurations ne doivent pas rester inoffensives pour la nutrition générale de ces organes, et c'est vers elles, sans doute, qu'il faut rechercher la cause du *ramollissement* ganglionnaire. Ce qui confirme cette idée, c'est le fait remarquable que, toutes les fois qu'il y a ramollissement dans un ganglion, il y a aussi induration, particulièrement de sa capsule; et l'on ne peut s'empêcher de penser qu'il y a liaison entre ces deux processus. Autre fait à noter : le ramollissement attaque toujours le centre du ganglion avant les bords, c'est-à-dire la partie où, naturellement, le sang met plus de temps à parvenir. Probablement qu'à la suite de la rétraction secondaire, les vaisseaux ainsi que les capillaires se trouvent comprimés, oblitérés; les vaisseaux, au moment où ils traversent la capsule, doivent être particulièrement soumis à ce genre de constriction, puisque c'est là que le processus est, en général, le plus intense. Du reste, ce fait des anomalies de nutrition amenées par la rétraction du tissu conjonctif n'est pas isolé en pathologie; chacun connaît ces cicatrices vicieuses qui se rouvrent toujours à nouveau, après qu'elles avaient semblé guéries quelque temps. L'idée qu'il y a anomalie de nutrition

[1] Voir plus loin, à l'appui de cette idée, la composition chimique du pigment mélanique.

dans les ganglions mélanotiques est surabondamment prouvée par le ramollissement, l'induration, la calcification et l'examen microscopique, qui décèle : dans les cellules ganglionnaires, la présence de gouttelettes graisseuses, et, en dehors des cellules, la présence de cristaux de cholestérine.

L'on voit, par cet exposé, combien il y a d'actions pathogéniques mélangées; aussi ne faut-il pas s'étonner, si l'on n'est pas encore au clair. Suivant que l'une ou l'autre de ces actions prédomine, le tableau devra nécessairement changer.

La présence du pigment dans les cellules suffit-elle pour produire leur dégénérescence graisseuse, ou bien faut-il encore, de plus, un trouble dans la circulation? Si ce dernier est nécessaire, quelle part faut-il faire à chacune de ces actions? Pourquoi le ganglion est-il parfois ramolli et d'autres fois, au contraire, induré? Voilà tout autant de questions qui sont encore complétement à résoudre, et l'on pourrait en poser bien d'autres.

Plusieurs des hypothèses que nous avons émises, l'ont déjà été par d'autres avant nous; mais elles n'auront absolument aucune valeur, tant que des recherches sérieuses ne seront pas venues les confirmer.

B. *Calcification.*

La calcification ganglionnaire, que nous avons à dessein laissée de côté jusqu'à présent, vient s'unir parfois aux lésions de la mélanose. On l'observe aussi dans des ganglions non-mélanotiques; elle doit être alors liée à la formation de foyers caséeux. Nous ne nous occuperons pas de cette dernière variété.

Disons ici, avant de passer à la première variété, que, les cas qui sont parvenus à notre observation étant relativement en petit nombre, nous n'avons aucunement l'intention de poser quelque chose d'absolu.

La calcification accompagnant la mélanose s'attaque, comme le ramollissement, de préférence au centre des ganglions et y forme une ou plusieurs concrétions de dimensions variables. Ces concrétions ont une couleur grisâtre ou blanchâtre; quand on les décalcifie par un acide faible, il est facile, au microscope, d'y

distinguer encore l'ancienne structure ganglionnaire; ainsi que des traces notables de pigment mélanique; elles adhèrent, en général, au tissu ganglionnaire environnant; quelquefois cependant, elles perdent toute connexion avec les environs et il est facile de les sortir de leur loge. Elles sont souvent renfermées dans des ganglions appartenant au type *induré*. Dans un cas pourtant, nous avons trouvé des ganglions du type *hypertrophié*, qui renfermaient un grand nombre de petites crétifications blanchâtres, de la grosseur d'une tête d'épingle environ et intimement adhérentes; la préparation provenait d'un sujet relativement jeune (obs. VII).

Les concrétions calcaires affectent rarement une forme arrondie; elles sont plutôt de forme anguleuse et irrégulière.

Par quelle cause et par quel mécanisme se produit la calcification?

Ici, comme pour la mélanose, nous manquons de données positives. Selon toute probabilité, les mêmes causes amenant la mort et le ramollissement des tissus doivent aussi agir dans ce cas. Si l'on s'en tient à l'explication que Virchow [1] a donnée d'une manière si brillante et si convaincante, il faut pour qu'un tissu se calcifie, qu'il meure, se nécrobiose préalablement; ensuite qu'il perde une partie des liquides servant normalement à sa constitution et, qu'une fois mort, il est incapable de retenir; enfin que, parallèlement à cette perte de liquides, il s'imprègne par imbibition de sucs venant du dehors et renfermant des sels en dissolution, lesquels, en précipitant, finiront par se déposer dans son intérieur. Le tissu, ainsi affecté, subira une sorte de condensation; ses éléments s'agglutineront entr'eux; les sels calcaires finiront par les cimenter complétement et, à la fin, le tout ne formera plus qu'un seul bloc, pouvant atteindre une dureté considérable. Il est donc à supposer que les ganglions, avant de se calcifier, meurent en entier ou en partie.

La calcification est une des meilleures terminaisons patholo-

[1] Virchow. *Verhand. d. med. berlin. Gesellsch.*, 3e cahier 1867. — Ueber das Verhalten abgestorb. Theile im Inneren d. mensch. Kœrpers, etc.

giques que puissent subir les ganglions mélanotiques, vu qu'une fois opérée, le processus reste stationnaire ; à moins que, toutefois, il ne survienne une destruction des tissus environnants et qu'alors le calcul ne finisse par se trouver libre dans une cavité ; c'est ce que nous étudierons plus loin.

Lésions de voisinage des ganglions.

C'est surtout par les lésions de voisinage que la mélanose et la calcification tirent leur importance pathologique. Ces lésions ont des siéges de prédilection, qui sont, généralement, en rapport direct avec les endroits où, normalement, les ganglions sont très nombreux et forment des groupes que nous avons décrits plus haut. Les principaux organes, qu'elles attaquent, sont : la trachée, les bronches, les artères et les veines pulmonaires, la veine cave, le péricarde, les plèvres et l'œsophage. L'importance et la gravité de ces lésions varient beaucoup ; elles doivent être mesurées suivant les dangers que chacune d'elles peut entraîner. Leur fréquence est aussi très variable ; les unes sont très fréquentes, les autres sont tellement rares qu'elles n'ont presque jamais lieu. Elles n'apparaissent presque jamais isolées ; le plus souvent, elles se groupent entr'elles des manières les plus diverses ; quelques-unes même semblent nécessaires pour favoriser et causer directement le développement des autres. C'est dire par là qu'il n'est pas toujours facile de les séparer, même pour la description. Essayons cependant d'en faire un tableau aussi complet que possible.

Nous prendrons successivement les lésions du voisinage dans la mélanose, puis dans la calcification ; ensuite de quoi, nous ajouterons quelques mots sur la possibilité de certaines lésions à distance.

A. *Lésions de voisinage dans la mélanose.*

La plupart d'entr'elles ont beaucoup d'analogie avec celles qui ont lieu dans les ganglions eux-mêmes. Nous distinguerons :

1° L'induration ;
2° La pigmentation ;
3° Les rétrécissements ;
4° Les diverticules de traction, et
5° Les perforations.

1° L'*induration* est, sans contredit, la plus fréquente de toutes. En effet, l'on trouve, très souvent, les ganglions reliés entr'eux et aux organes voisins par du tissu conjonctif induré qui s'est formé, suivant les régions, tantôt aux dépens du tissu conjonctif lâche qui entoure normalement les ganglions, tantôt aux dépens de celui qui sert de charpente à d'autres organes : les poumons, par exemple. Ce tissu peut avoir un développement considérable, particulièrement quand les ganglions ont subi des altérations notables, telles que le ramollissement ou l'induration. Il varie beaucoup d'aspect ; sa couleur va depuis le noir foncé jusqu'au blanc nacré. Il est soit encore relativement mou et renfermant une certaine quantité de suc, soit, au contraire, très dur, résistant, difficile à couper et atteignant presque la consistance du cartilage. Il siége de préférence autour de la bifurcation trachéale et dans le voisinage des hiles pulmonaires, où nous l'avons vu, dans quelques cas, atteindre une épaisseur de plusieurs centimètres et englober tous les organes environnants d'une manière si intime que, même par une dissection très attentive, nous ne pouvions réussir à l'isoler exactement.

La cause de l'induration doit, comme celle de toutes les affections mélanotiques, être recherchée en première ligne dans la présence anormale du pigment dans le ganglion, laquelle y entretient probablement une subinflammation continue qui se communique, par continuité, à la capsule et aux tissus voisins.

Cette inflammation doit être, le plus souvent, secondée par la présence de pigment dans la capsule et les tissus voisins eux-mêmes. Quelquefois, cependant, elle doit agir seule, car il existe, dans quelques cas, une induration des environs, sans qu'ils soient pigmentés ; l'on est alors forcé d'admettre une action à distance, puisque là le pigment ne peut pas agir comme cause directe de l'irritation, à moins que le ganglion ne soit chargé d'une certaine quantité de silice qui, n'étant pas facilement visible, risque de passer inaperçue.

Les indurations péri-ganglionnaires doivent être munies d'une grande force de rétraction ; aussi coïncident-elles avec des lésions très importantes, telles que les rétrécissements et les diverticules.

2° La *pigmentation*, après l'induration, la plus fréquente des lésions de voisinage, se trouve constamment autour de ganglions déjà fortement pigmentés. Elle se continue directement, sans interruption, avec la pigmentation ganglionnaire. Elle s'étend parfois passablement loin et, gagnant les organes voisins, elle se fait jour dans l'intérieur de ceux-ci, sous forme de plaques et de points plus ou moins foncés et de dimensions variables.

Les plaques pigmentaires ont des siéges de prédilection dans chaque organe. Dans le péricarde, elles siégent essentiellement à la base, soit sur les feuillets pariétaux antérieur et postérieur, soit autour des gros vaisseaux, soit encore sur la partie intra-péricardique de l'aorte, où l'on sait qu'il y a normalement quelques petits ganglions lymphatiques ; elles s'y compliquent volontiers de fausses-membranes, d'adhérences, de plaques laiteuses, de rétractions, etc. — Dans les plèvres, elles sont situées surtout autour du hile pulmonaire, et s'accompagnent presque toujours d'adhérences et de fausses-membranes plus ou moins développées ; quelquefois la plèvre, recouvrant normalement le ganglion, semble avoir entièrement disparu et alors le ganglion s'ouvrirait directement dans la cavité pleurale, s'il n'était recouvert par les fausses-membranes. Dans ce cas, ces dernières sont, en général, très fortement pigmentées, et cela quelquefois sur un assez grand rayon autour du ganglion. (Obs. XIX ; pl. IV, fig. 6.)

La pigmentation n'est pas toujours continue; elle forme quelquefois des sortes d'îlots très foncés, au milieu des fausses-membranes. En dehors du hile, l'on trouve aussi, sur la plèvre viscérale, des taches pigmentaires qui sont, généralement, en rapport avec les petits ganglions situés dans la plèvre; il est inutile de dire que nous n'avons pas en vue ici les arborescences qui se voient presque toujours sur chaque poumon, mais qu'il s'agit de taches pigmentaires particulières, lesquelles présentent dans leur voisinage des fausses-membranes, des adhérences et des plaques laiteuses plus ou moins marquées. Le tissu des taches pleurales est souvent froncé en étoile et fortement induré; ce qui témoigne, d'une manière positive, de l'existence d'une rétraction. — Dans la trachée et les bronches, les plaques mélanotiques se trouvent surtout près des hiles et de la bifurcation. Elles forment souvent, près des hiles, le tour de la bronche et sont volontiers accompagnées de rétrécissements, de diverticules et de perforations. La pigmentation se fraie un passage entre les anneaux cartilagineux et se glisse sous la muqueuse et même dans celle-ci; nous n'avons jamais réussi à trouver de pigment dans l'intérieur des cellules cartilagineuses (v. pl. I, fig. 4). — Dans les artères et les veines, les pigmentations se voient particulièrement près des hiles. Leur aspect rappelle tout à fait celui des pigmentations des bronches. Dans un ou deux cas, nous les avons vues faire le tour entier du vaisseau avant qu'il se subdivise dans les poumon; elles étaient alors accompagnées d'un rétrécissement notable du lumen vasculaire (v. pl. I, fig. 5; pl. II, fig. 5; pl. III, fig. 2). — Dans l'œsophage, le pigment se fait jour particulièrement à la hauteur de la bifurcation et accompagne les diverticules (pl. V).

Le point de départ des pigmentations de voisinage doit être le ganglion lui-même; car on ne les trouve jamais que dans les environs de ganglions altérés et, de plus, elles se continuent directement avec les pigmentations ganglionnaires. Il semble que le ganglion doive d'abord se gorger de pigment, puis, qu'une fois le ganglion saturé, le pigment se répande alors au-dehors, après avoir préalablement envahi la capsule.

La pigmentation de voisinage est, pour ainsi dire, constamment accompagnée de l'induration de voisinage; en effet, nous n'avons jamais observé de plaque pigmentaire dans l'intérieur d'un organe, sans que celui-ci ne fût intimement soudé au ganglion mélanotique voisin par l'intermédiaire de tissu induré.

3° Les *rétrécissements* se trouvent le plus fréquemment dans les conduits sanguins et aériens du poumon, ainsi que dans l'œsophage. Ils s'accompagnent souvent d'autres lésions de voisinage et peuvent, dans quelques cas, atteindre des proportions considérables; nous en avons vu qui allaient jusqu'à l'oblitération complète du lumen du canal. Quand l'oblitération a lieu dans un vaisseau sanguin, il y a parfois dilatation, en arrière du point rétréci; si l'oblitération a lieu dans une bronche, il y a volontiers rétention des produits sécrétés par la muqueuse bronchique, toujours malade (bronchite chronique), et cette rétention amène une dilatation plus ou moins forte de la bronche (bronchectasie).

Tiedemann[1] raconte un cas de rétrécissement de la trachée. « Es zeigt sich, » dit-il, « dicht über der Bifurcationsstelle der » Trachea eine hochgradige Verengung derselben; sie hat hier » anstatt des normalen runden Lumens eine vollkommene spalt- » förmige Gestalt, ähnlich der *Rima glottidis,* angenommen. »

Les rétrécissements coïncident toujours avec la présence de grandes masses indurées, qui, comme nous l'avons vu plus haut, siégent très souvent dans le voisinage du hile. En général, les rétrécissements atteignent simultanément les vaisseaux et les bronches.

Le fait de la coïncidence des rétrécissements avec les indurations rend très probable l'idée que ceux-là sont le résultat de celles-ci. Cependant, pour l'œsophage, le seul cas de rétrécissement, peu marqué du reste, qui soit parvenu à notre observation, tenait à une autre cause : il devait résulter du fait que le diverticule qui l'accompagnait, pour se former, avait attiré à lui une partie de la paroi œsophagienne (obs. XXII).

[1] Tiedemann. — Observ. XV.

4° Les *diverticules de traction*, assez fréquents dans la mélanose, se trouvent quelquefois très nombreux dans la même préparation; ils s'attaquent à l'œsophage, l'arbre bronchique, les vaisseaux, le péricarde et la plèvre; mais n'ont réellement d'importance qu'à l'œsophage. D'une manière générale, ils consistent en un *enfoncement*, de dimensions variables, se dirigeant contre un ou plusieurs ganglions presque toujours indurés et rétractés, avec lesquels le dit enfoncement est constamment soudé solidement, au moyen d'une bride de tissu induré; cet enfoncement est tapissé par la muqueuse ou la séreuse de l'organe, qui peut quelquefois manquer à la suite d'une ulcération secondaire. Cette muqueuse ou cette séreuse est d'ordinaire pigmentée.

La cause des diverticules doit être recherchée dans la rétraction des ganglions et des masses indurées qui les accompagnent toujours et avec lesquelles ils adhèrent.

Voilà pour les diverticules en général; reprenons maintenant les diverticules dans quelques organes; nous laisserons de côté ceux de la plèvre et du péricarde, qui semblent être sans importance.

Dans l'arbre bronchique, ils se forment, généralement, en se frayant passage entre les anneaux cartilagineux; l'espace entre ces anneaux étant très restreint, ils n'atteignent que rarement des dimensions un peu considérables; le plus gros que nous ayons observé avait à peine la grosseur d'une lentille. Ils peuvent être très nombreux chez le même sujet (obs. XII).

Dans les vaisseaux sanguins, les diverticules ne paraissent pas avoir grand intérêt.

Arrivons maintenant aux diverticules œsophagiens. M. le professeur Zenker [1], à Erlangen, a fait une très bonne étude des diverticules de l'œsophage en général; il les divise en diverticules de *traction* et de *pulsion*. Les premiers seuls ont rapport à notre sujet; M. Zenker en a recueilli plus de 60 cas; nous n'en donnerons qu'une courte esquisse, renvoyant pour les détails à l'excellent travail de M. Zenker lui-même.

[1] Zenker. Die Divertikel u. die Rupturen der Speiserœhre. — *V. Ziemssen's Hdb. d. Spec. Pathol. u. Therap*: VII, vol. 1.

Les diverticules de traction sont très fréquents, et, s'ils ne sont pas mieux connus, cela tient au peu d'attention que l'on accorde à l'œsophage dans les autopsies. Ces diverticules ont presque toujours la forme d'un entonnoir assez régulier; cependant ils peuvent aussi présenter d'autres formes (obs. XIV, XV). Ils siégent généralement sur la paroi antérieure à la hauteur de la bifurcation trachéale et sont dirigés contre les groupes ganglionnaires de cette région (prétrachéo et sous-bronchiques) avec lesquels ils sont constamment soudés. Ils se dirigent tantôt en haut, tantôt en bas, tantôt de côté; leur direction la plus fréquente paraît être en haut et un peu de côté. La muqueuse qui les tapisse, ainsi que celle qui entoure leur ouverture, est souvent pigmentée et forme des sortes de plis rayonnés. Leurs parois sont diversement constituées; le plus fréquemment, la couche musculaire de l'œsophage s'ouvre en partie ou en entier pour laisser passer, au travers d'une sorte de boutonnière, les autres éléments de la paroi œsophagienne; du reste, les choses sont très rarement aussi distinctes, vu que les fibres musculaires se perdent et sont englobées généralement dans le tissu induré adhérant au diverticule. Les ganglions voisins sont toujours très altérés, le plus souvent petits, indurés et renferment volontiers des concrétions calcaires; parfois, ils sont ramollis au centre, mais ils sont alors entourés de beaucoup de tissu induré. — De cette description anatomique, il est facile de déduire le mode de production des diverticules œsophagiens. L'affection mélanotique des ganglions sous et prétrachéo-bronchiques amène une inflammation de voisinage qui produit une prolifération de tissu conjonctif, favorisant la formation d'adhérences avec l'œsophage. Plus tard, survient la rétraction du tissu conjonctif, ainsi que des ganglions malades; et, comme tout le paquet des ganglions adhère intimement à la trachée et aux bronches, qui ont des rapports relativement fixes, l'œsophage, plus mobile, doit nécessairement céder à la traction; mais il ne cède généralement qu'en un point et, de là, la forme en entonnoir des diverticules.

En ce qui concerne l'âge, les diverticules, comme toutes les lésions mélanotiques, s'attaquent à des personnes d'un âge plutôt

avancé; cependant, par exception, on en trouve aussi chez de jeunes sujets. Ils peuvent être en nombre variable chez la même personne; sur ses 64 cas, M. Zenker en indique 40 de 1 diverticule, 11 de 2 et 3 de 3.

Quant à leurs dimensions, les diverticules œsophagiens sont généralement petits; la plupart atteignent à peine à la grosseur d'un petit pois; cependant celui de notre observation XV a la grosseur d'une noisette, mais il doit s'être agrandi par ulcération, car sa muqueuse n'était plus intacte. Les diverticules de traction, contrairement à ceux de *pulsion*, ont peu de tendance à s'agrandir.

L'on se représente aisément que les diverticules de traction entraînent à leur suite, avec assez de facilité, d'autres désordres plus graves; le plus important et le mieux connu de ces désordres est la *perforation*, qui peut mettre l'œsophage en communication, soit simplement avec un ganglion ramolli, soit avec d'autres organes plus importants, tels que le péricarde, l'arbre bronchique, etc.

5° Les *perforations* mélanotiques sont relativement fréquentes et acquièrent beaucoup d'importance par la gravité des accidents qu'elles peuvent entraîner. Elles ont, d'une manière générale, des bords presque constamment pigmentés en auréole, taillés à pic et même minés par dessous sur une assez grande étendue. Elles sont de forme arrondie, quelquefois déchiquetée; parfois un pont de muqueuse ou de séreuse intacte est jeté en travers de leur ouverture (observ. XVII, XXIV). Celle-ci conduit toujours dans l'intérieur d'un ganglion ramolli, dont on fait facilement sourdre le contenu noirâtre par pression. L'ouverture est presque toujours la suite d'une vraie perte de substance; il n'y a pas simple perforation, mais une partie du tissu s'est réellement nécrosée. Les parties voisines de la perforation sont toujours solidement fixées au ganglion par du tissu induré et pigmenté.

Les perforations sont, pour la plupart, *simples*, c'est-à-dire qu'elles se dirigent vers un seul organe; la même perforation peut avoir plusieurs ouvertures (obs. XXIV); quelquefois elles

sont *doubles*, alors la même cavité ganglionnaire présente au moins deux ouvertures qui peuvent aboutir dans deux organes différents; pour notre compte, nous n'en avons jamais observé de plus compliquées, mais, *a priori*, elles ne paraissent pas impossibles.

Les perforations s'attaquent soit aux cavités closes (plèvres, péricarde), soit aux conduits de la poitrine (trachée, bronches, vaisseaux sanguins, œsophage).

Prenons maintenant les perforations dans chaque organe en particulier.

Pour les plèvres, nous devons dire que nous ne possédons aucun cas parfaitement à l'abri de toute critique. Cependant nous avons déjà relevé, à propos des *pigmentations*, cette disposition curieuse dans laquelle le contenu ganglionnaire n'est plus recouvert par la plèvre, mais touche directement à des fausses-membranes, en voie d'organisation plus ou moins avancée et qui sont elles-mêmes pigmentées d'une manière très évidente. Y a-t-il eu là perforation? Nous n'oserions l'affirmer pour tous les cas; mais tout fait croire que quelquefois elle doit s'être produite. D'autres fois, peut-être, n'y a-t-il eu que formation de fausses membranes par pleurésie circonscrite, altération de la plèvre, puis continuation directe de la pigmentation; mais comment expliquer, sinon par la perforation, la présence de pigment en îlots parfaitement circonscrits au beau milieu des fausses-membranes? Le siége de ces lésions est constamment autour du hile.

Nous pouvons, par contre, nous exprimer d'une manière plus positive, en ce qui concerne le péricarde, vu que nous avons, en tout cas, une observation (X) parfaitement sûre de perforation péricardique et deux observations (XIX, XXII) qui laissent à peine un doute. Ces perforations s'accompagnent de fausses-membranes, généralement pigmentées, dont le siége est surtout à la base du péricarde. Une disposition qui paraît assez fréquente, c'est celle d'une grosse adhérence allant de la crosse aortique vers le feuillet postérieur du péricarde. Elle ne paraît pas toujours liée directement à une perforation (observ. XXIV, XXII); cependant elle doit constamment tenir à une inflammation des gan-

glions sous-bronchiques (observ. XIV). La place des perforations du péricarde sera nécessairement liée à celle des ganglions en rapport avec cet organe (voir le résumé anatomique), c'est-à-dire toujours vers la base. La perforation des ganglions mélanotiques comme cause de péricardite n'a été, à notre connaissance, signalée que par M. Zahn [1], qui décrit un cas de perforation *double* allant de l'œsophage au péricarde. Probablement, quand le sujet sera mieux connu, ces perforations expliqueront beaucoup de cas de péricardites (ainsi que de pleurésies) dites : *a frigore, rhumatismales* ou *idiopathiques,* que, peut-être une fois, quand l'anatomo-pathologie sera plus avancée, l'on arrivera complétement à tracer des cadres nosologiques. Les péricardites causées par une perforation simple auront nécessairement un cachet moins grave que celles provenant de perforation double (œsophago, broncho et trachéo-péricardiques) dans lesquelles des substances venant du dehors seront facilement une cause d'infection.

Dans les vaisseaux sanguins, les perforations mélanotiques semblent avoir lieu le plus volontiers dans les veines et les artères au moment de leur passage dans le hile pulmonaire; du moins, les deux cas qui sont parvenus à notre observation siégeaient là (obs. XII, XX); leurs ouvertures étaient l'une petite, l'autre de grandeur moyenne. Dans cette dernière, il y avait perte de substance manifeste; cependant tous nos efforts pour en retrouver les débris ont été inutiles, quoiqu'il ne fût pas probable qu'il y eût eu résorption; peut-être les débris étaient-ils tombés en un détritus très difficile à distinguer de celui des ganglions ramollis. L'on pourrait croire que les perforations vasculaires doivent causer des désordres immédiats très sérieux. Il n'en était rien pourtant dans nos deux cas, et la circulation paraît s'être effectuée d'une manière relativement normale. Dans notre

[1] Wilh. Zahn. *Virchow's Arch.* Vol. 72, 1878. — F.-B. Birch-Hirschfeld (*Lrb. d. path. Anat.*, 1877, p. 821) raconte un cas de perforation péricardique dans les termes suivants : « Verfasser sah in einem Fall Per- » foration eines solchen Divertikels in dem Herzbeutel und dadurch « entstandene jauchige Pericarditis. » Malheureusement il ne dit pas si c'était un ganglion mélanotique qui avait causé le diverticule œsophagien.

observation XX, outre la perforation vasculaire, une perforation dans une bronche semblait très près de se produire; au cas où elle se serait produite, nous aurions eu une hémoptysie foudroyante extraordinairement grave.

Dans l'arbre bronchique, les perforations mélanotiques sont très fréquentes, si ce n'est même plus fréquentes que partout autre part. Elles peuvent naturellement se former à tous les endroits où, normalement, il y a un ganglion; mais on les trouve de préférence dans le voisinage du hile, où elles coïncident, le plus souvent, avec la présence d'autres lésions, spécialement les pigmentations et les rétrécissements. Elles ont lieu, en général, entre deux anneaux cartilagineux; ceux-ci peuvent cependant être attaqués d'une manière plus ou moins complète (obs. XVI).

Outre les perforations de forme ordinaire, les bronches en présentent d'un autre genre qui sont très intéressantes: le foyer de ramollissement arrive jusque sous la muqueuse qui forme une sorte de petit grillage, bien connu dans la bronchite chronique, à travers les ouvertures duquel l'on peut parfaitement pénétrer dans le foyer, au moyen d'une sonde très fine; la perforation n'est donc plus simple, mais consiste en une sorte de *passoire,* dont les ouvertures sont disposées d'une manière souvent très régulière et très élégante; en exerçant une pression, l'on fait facilement surgir la matière ramollie du ganglion (obs. XII; pl. II, fig. 1).

Les perforations bronchiques peuvent être *doubles,* c'est-à-dire aller d'une bronche à une autre (obs. IX) ou bien d'une bronche vers l'œsophage (observ. XXII, XXIV), etc.

Dans l'œsophage, les perforations mélanotiques se produisent fréquemment à la hauteur de la bifurcation trachéale; ce qui se comprend, vu que l'œsophage n'a nulle part de rapports intimes avec les ganglions, mais, qu'en cet endroit, il est très voisin de groupes ganglionnaires importants (ganglions prétrachéo et sous-bronchiques). Les perforations œsophagiennes coïncident volontiers avec la présence de diverticules, qui, comme on sait, ont le même siége de prédilection; cependant cette coïncidence n'est pas absolument nécessaire (observ. XXIV) Elles sont tou-

jours accompagnées d'adhérences puissantes avec les ganglions, lesquelles, du reste, favorisent aussi la production des diverticules.

L'observation XV nous fait entrevoir que ces perforations peuvent siéger autre part qu'à la bifurcation, puisque, sans doute, si le patient eût vécu, le processus en serait venu à une érosion complète de la muqueuse. Les perforations œsophagiennes sont le plus souvent doubles, et c'est ce qui constitue leur plus grand danger; car elles établissent des communications anormales avec les bronches-mères (obs. XXII), le péricarde (cas de M. Zahn) et les plèvres (cas de Rokitansky), et deviennent ainsi une source de grands désordres, causés par l'arrivée anormale des aliments dans ces organes. Les principaux de ces désordres sont la pneumonie et la péricardite purulente.

Voyons maintenant comment se produisent les perforations mélanotiques. Très probablement, c'est toujours la même cause, encore malheureusement obscure, qui produit le ramollissement ganglionnaire et les perforations; celles-ci doivent résulter de l'extension (de proche en proche) du processus, en dehors des limites du ganglion. La direction de la perforation serait donc, généralement, de l'intérieur du ganglion vers l'extérieur. Cependant, quelquefois, elle doit se faire en sens inverse, ainsi que le démontre le cas, très connu, de Rokitansky [1]. Il s'agit d'une pleurésie putride gauche, dont le foyer correspondait avec un diverticule œsophagien par une ouverture, partant de la pointe du diverticule, et dans laquelle l'on trouva une petite esquille d'os aplatie et à bords tranchants. L'on comprend que, dans ce cas particulier, la cause de la perforation provînt du dehors; mais, dans la règle, elle doit venir du dedans, et il faut plutôt, selon nous, la rechercher dans le fait même de la lésion ganglionnaire. Cette dernière manière de voir est appuyée par les raisons suivantes :

1° La coexistence simultanée d'un foyer anglionnaire ramolli de la perforation.

[1] Rokitansky. — *Lb. d. pathol. Anat.*, 1864. — Vol. 3, p. 38.

2° La présence, pour ainsi dire constante, d'une pigmentation de couleur foncée autour de la perforation, signe que l'affection mélanotique s'est étendue jusque-là.

3° La forme de la perforation témoignait d'un travail pathologique venant de la profondeur : ses bords sont généralement minés par dessous et amincis, quelquefois sur une assez grande étendue, et même, dans quelques cas, il reste un pont de substance intacte en travers de son ouverture. Les perforations *en passoire* doivent aussi être rangées ici.

4° Le siége de la perforation qui a lieu parfois dans des organes où l'on ne peut guère supposer une irritation venant du dehors : dans les bronches et surtout les vaisseaux sanguins, par exemple. Il est vrai que dans les bronches l'on pourrait encore attribuer un certain rôle à la bronchite chronique; mais elle ne paraît cependant pas suffisante. Dans les vaisseaux sanguins, par contre, l'argument tombe; car l'on peut trouver la perforation en dehors de toute lésion autre que la pigmentation, et l'on ne saurait guère imaginer quelle irritation pourrait venir de l'intérieur du vaisseau.

Cette règle de la perforation de l'intérieur à l'extérieur du ganglion s'applique, croyons-nous, également aux perforations diverticulaires. En ceci nous ne sommes pas d'accord avec M. le professeur Zenker qui, dans son excellent travail sur les diverticules, s'exprime de la manière suivante : « Was zu dieser Perforation » führt, ist durch directe Beobachtung meist nicht zu ermitteln. » *A priori* lässt sich an eine Perforation von innen nach aussen [1], » oder umgekehrt, denken. Und beides mag vorkommen, doch » dürfte der erstere Modus der häufigere sein. Wenigstens ist nicht » recht einzusehen, was den Anstoss zur Verschwärung oder Ne- » krosirung jener aussen angrenzenden indolenten, gewiss zur » Entzündung wenig disponirten schwieligen Gewebsmassen » geben soll, wenn es nicht eben von der Höhle aus auf die Schleim- » haut wirkende Reize sind. » Puis il cite le cas de Rokitansky,

[1] C'est-à-dire, pour Zenker, de l'intérieur de l'œsophage dans le ganglion.

dont nous avons déjà parlé plus haut. Nous ne voulons cependant pas nier que la perforation du dehors au dedans du ganglion n'ait quelquefois lieu; le cas de Rokitansky et notre observ. XV seraient là pour nous démentir. Cependant, ces cas doivent être plutôt rares, car l'on ne trouve presque jamais de corps étrangers solides qu'on pourrait accuser d'être la cause d'une perforation diverticulaire. Zenker ajoute lui-même, après avoir parlé du cas de Rokitansky, qu'il n'en a jamais pu constater la présence. L'action de corps liquides ou mous qui séjourneraient longtemps dans le diverticule et s'y décomposeraient paraît aussi très douteuse, car on n'y en trouve pas non plus. Si les aliments entraient facilement dans les diverticules, ceux-ci se convertiraient bientôt en diverticules de *pulsion*, ce qui n'a pas encore été reconnu. La direction en haut du diverticule, si fréquente, s'oppose le plus souvent à l'introduction de corps étrangers (observ. XXI). Du reste, puisque la perforation des ganglions se produit si facilement dans les autres organes, pourquoi ne se produirait-elle pas de la même manière dans les diverticules?

Tiedemann admet, comme Zenker, l'influence de corps étrangers. Cependant il ajoute: « Es ist aber auch gar nicht nöthig, » dass die Perforation vom Œsophagus aus erfolgt. Es kann, » wie wir später sehen werden, eine ursprünglich geschrumpfte » Lymphdrüse, und vielleicht gerade die, welche das Divertikel » veranlasst hat, nachträglich in Schmelzung übergehen und » nach aussen hin perforiren; ist die Perforationsöffnung dann » gross genug, dass Speisetheile vom Œsophagus aus in den » Abcess eindringen können, dann wird ebenso wie etwa bei » einem von aussen in das Divertikel eingekeilten scharfen » Knochenstückchen die Verjauchung mit all ihren verderblichen » Folgen eintreten. »

Cette question des perforations des diverticules a été discutée par M. le professeur Zahn dans l'observation qu'il a publiée (v. bibliogr.); il a surtout insisté sur la direction, l'aspect des bords de la perforation et sur les ponts de substance qui traversent quelquefois cette dernière.

B. *Lésions de voisinage dans la calcification.*

Il est clair qu'on ne peut pas toujours de fait les distinguer de celles causées par la mélanose elle-même, vu que la mélanose et la calcification se trouvent souvent réunies.

Nous avons déjà dit que la calcification était une des meilleures terminaisons de l'affection ganglionnaire. Cependant, dans quelques cas, le processus pathologique continue quand même; la partie calcifiée se détache des tissus environnants qui se ramollissent, et il se forme une cavité qui peut, à son tour, perforer dans un organe important. Alors commencent les vrais dangers; le calcul peut se déplacer, sortir par la perforation, aller voyager quelquefois au loin, et devenir une nouvelle source de désordres. Notre observation VIII en est un exemple; la caverne, située au bout d'une bronche et qui a perforé dans la plèvre, peut très bien être le résultat du déplacement d'un calcul ganglionnaire. Cette observation mérite d'être rapprochée d'autres cas analogues recueillis par Sander [1] dans un travail, très consciencieux, portant sur les corps étrangers dans les voies respiratoires. Après avoir traité fort en détail des corps étrangers venant du dehors, Sander termine par une petite notice sur ceux venant du dedans, accompagnée de quelques observations, malheureusement encore trop rares. Ajoutons que von Recklinghausen, à Strassbourg, est très au courant de cette question, quoique n'ayant rien publié lui-même, ainsi que Sander le dit et que M. Zahn nous l'a confirmé.

Les calculs ganglionnaires, par leur forme généralement anguleuse, sont une cause d'irritation puissante, une fois qu'ils sont libres. Dans les poumons, ils occasionnent : en premier lieu, la bronchite qui peut atteindre des proportions énormes (obs. VIII); puis la pneumonie et la formation de cavernes, selon toute probabilité.

Parfois le calcul est expectoré dans un effort violent de toux;

[1] Adolph Sander. — Ueber Fremdkœrper in d. Luftwegen. — *D. Arch. f. Kl. u. Med.* — Vol. 60.

ce qui met généralement une fin rapide à tous les accidents (cas de Sander; Albers)[1].

Une autre source de lésions de voisinage très importante se trouve dans la perforation des diverticules œsophagiens. Dès qu'une cavité ganglionnaire communique avec un diverticule, quelques parcelles d'aliments finissent par y entrer, s'y décomposent à la longue, donnent lieu à la formation de foyers putrides qui deviennent ensuite la cause d'une foule de désordres très graves, tels que la perforation des bronches (observ. XXI, XXII, XXIV, XXVI), des plèvres (cas de Rokitansky), du péricarde (cas de Zahn) et même des gros vaisseaux (Zenker, Tiedemann, Rokitansky).

C. — *Lésions à distance.*

Elles sont, si possible, encore moins connues que les précédentes. Aussi ce paragraphe, qui paraîtra sans doute un peu théorique, est-il plutôt destiné à éveiller l'attention sur la possibilité de ces lésions qu'à les décrire proprement, quoique quelques-unes d'entr'elles soient déjà en partie dévoilées.

Une des plus grandes sources de lésions à distance doit, selon toute probabilité, exister dans les rétrécissements des différents conduits de la cavité thoracique.

Nous avons déjà vu plus haut que dans les bronches, quand le rétrécissement était total, la rétention des sécrétions donnait lieu à la formation de dilatations plus ou moins fortes (bronchectasies); ces rétrécissements complets doivent nécessairement s'accompagner d'atélectasie de la partie pulmonaire correspondante. Lorsque le rétrécissement n'est que partiel, la gêne respiratoire qui en résulte devra conduire à la production d'emphysème pulmonaire. Une affection qui accompagne, pour ainsi dire, constamment la mélanose, c'est la bronchite chronique, qui peut

[1] « Oft hat sich eine solche Drüse, verknœchert und die verknœcherte » Substanz trennt sich los und wird mit dem Auswurf in einem heftigen » Hustenanfall nach aussen befœrdert. » — *Erlœuterungen zu dem Atlasse der pathologischen Anatomie f. prak. Aerzte.* — J.-F.-H. Albers. 1833, p. 459.

aller depuis la simple injection vasculaire jusqu'à la production de granulations très développées (obs. XX); la plupart de nos préparations montrent cette affection à un fort degré et, quoiqu'elle soit en général très fréquente, il ne doit pas y avoir là une simple coïncidence. La bronchite chronique ne peut-elle pas, lorsqu'elle devient intense, propager parfois son inflammation jusque dans les alvéoles pulmonaires ?

En ce qui concerne les nerfs, nous voyons la possibilité de leur lésion dans une observation de Tiedemann [1]. Il s'agit d'un cas de paralysie d'une des cordes vocales par la compression du nerf récurrent correspondant, qui passait au travers d'un groupe ganglionnaire induré et pigmenté. L'examen microscopique révéla une dégénérescence graisseuse du nerf. Outre les paralysies musculaires ne peut-il y avoir des dégénérescences trophiques provenant de la même cause [2] ?

Quelle est l'action qu'exercent sur le poumon et sur l'organisme ces vastes rétrécissements occupant les deux artères pulmonaires? Ont-ils une action sur le cœur par l'obstacle à la circulation qu'ils occasionnent ? Quelles conséquences ont les rétrécissements analogues des veines correspondantes?

Et sur les lymphatiques, qui traversent si souvent les ganglions ou les côtoyent, n'y a-t-il pas une influence ?

Voilà tout autant de questions entièrement à résoudre.

Symptômes.

Il est à prévoir que la symptomatologie de la mélanose et de la calcification ne donnera jamais un tableau constant, vu la diversité des lésions qui se groupent d'une manière très-variable.

[1] Tiedemann, observ. XVII.

[2] Théorie de Charcot sur la production de certaines dégénérescences par l'irritation des nerfs.

Cependant les lésions paraissent avoir une certaine constance dans les voies respiratoires, et c'est aussi de ce côté qu'il faudra rechercher le plus attentivement. Les symptômes les plus fréquents seront ceux de la bronchite chronique, que nous avons presque toujours trouvée dans nos préparations; si l'affection est plus avancée, à ceci viendront s'ajouter les signes de rétrécissement bronchique, tels que des rhonchus et des sibilances s'entendant à des points fixes, surtout entre les deux omoplates, les rétrécissements siégeant volontiers près des hiles. L'accès de l'air étant rendu plus difficile, il y aura parfois dyspnée intense s'accompagnant nécessairement d'un affaiblissement du murmure respiratoire. Comme les rétrécissements coïncident souvent avec des bronchectasies, nous aurons les crachats de la bronchite et de la bronchectasie réunis. En outre, s'il y a perforation d'un ganglion ramolli dans une bronche, ces crachats pourront être teintés de noir; mais il sera toujours très difficile de distinguer si la coloration ne provient pas de suie, de poussière ou de fumée inhalées, à moins que l'on ne soit assez heureux pour retrouver au microscope des débris, présentant encore la structure ganglionnaire.

L'existence de crétifications pourra quelquefois être brusquement dévoilée par l'expectoration inopinée d'un calcul, ainsi que le prouvent les observations de Sander et le fait entrevoir notre cas n° VIII.

La péricardite et la pleurésie, provenant d'une perforation ganglionnaire, varieront beaucoup suivant la nature de cette dernière (perforation double ou simple); elles seront toujours difficiles à distinguer des affections analogues résultant d'autres causes.

Les rétrécissements pulmonaires, s'ils sont puissants et bilatéraux, retentiront sans doute sur le cœur en donnant lieu à l'hypertrophie et peut-être même à l'insuffisance du cœur droit.

Les symptômes des lésions œsophagiennes sont encore très obscurs. Zenker dit à ce sujet : « Ein öfteres Steckenbleiben von » Bissen an einer bestimmten, besonders tieferen Stelle, wenn » dabei eine Stenose ausgeschlossen werden kann, besonders

» auch ein leichtes Haftenbleiben körniger Speisen, wie Grau-
» pen, Reis (worauf *Tiedemann* aufmerksam macht), werden
» wohl zu beachten sein, wenn gleich solche Erscheinungen im-
» mer vieldeutig bleiben werden. »

Il est facile de s'apercevoir combien les lésions ganglionnaires pourront être avancées avant qu'on s'en soit douté et nous ne pouvons mieux terminer ce paragraphe qu'en citant encore une fois Zenker : « So sehen wir Gesundheit und Leben der mit diesen
» unscheinbaren Bildungen Behafteten von einer Reihe der
» schwersten Gefahren umstellt. Und von Haus aus nicht minder
» unscheinbare Gelegenheitsursachen sind es, welche diese Ge-
» fahren wach rufen. Da verlohnt sich wohl der Versuch, diese
» hinterlistigen, an verborgener Stelle versteckten Feinde der
» *Diagnose* im Leben zugänglich zu machen ! Leider ist dazu
» bis jetzt wenig Aussicht. »

Diagnostic, pronostic et contre-indications.

Malheureusement en fait de diagnostic tout est à faire, et si l'on pouvait parfois arriver à reconnaître l'affection, c'est qu'elle serait déjà dans un état d'avancement considérable. Le diagnostic, pour acquérir une certaine valeur, ne devra pas se borner à reconnaître la maladie en gros, mais devra aussi, autant que possible, s'attacher à mettre en lumière chacune des lésions spéciales; de là dépendra le pronostic à poser, qui, vu la diversité des lésions, variera beaucoup pour chaque cas.

Les diverticules de l'œsophage passent presque toujours inaperçus; aussi faudra-t-il être très prudent avec l'usage des sondes œsophagiennes ; les sondes pointues et à petite boule devront spécialement être laissées de côté, ou, du moins, n'être employées qu'avec un redoublement de prudence.

Voilà un tableau, aussi succinct que possible, de ce que nous savons actuellement sur la mélanose et la calcification des ganglions trachéo-bronchiques. Notre étude a porté tout spécialement sur l'anatomo-pathologie; aux cliniciens maintenant à venir combler les lacunes qui n'existent encore qu'en trop grand nombre; à eux, par de nombreuses observations, sur le vivant (contrôlées autant que possible par les autopsies), à nous venir livrer les symptômes de ces affections si répandues et, en même temps, encore si peu connues !

TROISIÈME PARTIE

Recherche chimique sur la nature et l'origine du pigment mélanique.

Quelle est la nature du pigment des ganglions mélanotiques? Est-ce de la mélanine ou bien du charbon provenant du dehors qui donne la coloration foncée? Quelle est l'origine de ce pigment? Vient-il du dedans ou du dehors? Voilà tout autant de questions qui, dès le début de nos recherches, se posaient à nous sans que nous pussions arriver à une solution satisfaisante; c'est ce qui nous engagea à entreprendre les quelques analyses chimiques que nous allons relater.

En faisant quelques investigations bibliographiques, nous nous aperçûmes bientôt que les auteurs sont loin d'être d'accord; ils paraissent en général grouper sous le nom de mélanine plusieurs substances qui ne semblent pas toujours avoir la même composition chimique, ni la même origine. Vu le peu de place dont nous disposons, nous nous bornons à renvoyer, pour plus de détails, à *Gorup-Besanez*[1], *Uhle et Wagner*[2], au dictionnaire de médecine de Dechambre et à celui de *Littré et Robin*[3].

Des recherches très intéressantes sont celles qui ont été communiquées à l'Académie des sciences, à Paris, en 1844, par *Melsens*[3]. Son travail, un peu différent du nôtre, porte sur des analyses du poumon qu'il traitait par différents réactifs, tels que les acides chlorhydrique et nitrique, la potasse caustique,

[1] *Anleit. z. qualit. u. quantit. Analyse,* 1871, p. 241.

[2] *Hdb. d. allgem. Pathol.*, 1874, p. 398.

[3] Rech. chimiques sur la matière des mélanoses. — *C. rendus de l'Acad. des Sciences de Paris.* (Vol. 19.)

etc., c'est-à-dire par des corps qui, mis en présence de substances organiques, ne donnent d'ordinaire pas lieu à la production de charbon. « Quand on traite, » dit-il, « des poumons par » tous ces réactifs, on obtient enfin une poudre très divisée d'un » noir noir, qui desséchée à 120° dans le vide, brûle sur une lame » de platine sans flamme, et à la manière du charbon, laissant » ordinairement une quantité considérable de cendres composées » de silice, provenant sans doute des vases de verre. Parfois on » observe qu'en la chauffant elle dégage des vapeurs acides et » des traces d'huile empyreumatique. » Cette matière en outre n'est pas attaquée par la potasse à 45 °/₀: la potasse fondue la dissout en la brûlant, mais reste incolore. L'acide sulfurique bouillant, pendant plusieurs jours, ne donne rien, pas même de coloration notable. Il en est de même pour les acides chlorhydrique et nitrique. A l'analyse cette matière donne les résultats les plus discordants; seulement le carbone est constamment en quantité considérable (70-80 °/₀). Ce doit être du charbon impur; Melsens insiste, en appuyant son dire d'expériences, sur la difficulté qu'il y a à obtenir du charbon chimiquement pur.

Passons maintenant à nos propres analyses. Avant d'arriver à une marche analytique définitive nous avons dû faire plusieurs essais préparatoires qui ont porté sur des ganglions mélanotiques, soigneusement débarrassés du tissu induré qui les entoure, puis sur la choroïde du veau, afin d'avoir un terme de comparaison. Nous avons traité ces deux substances par différents réactifs, spécialement la soude et la potasse caustique, les acides acétique, chlorhydrique, nitrique, l'eau régale, etc. La soude et la potasse, et un peu aussi l'acide acétique, donnent une sorte de bouillie visqueuse qu'il est impossible de filtrer même en plusieurs semaines; ce sont les acides chlorhydrique et nitrique qui nous ont donné les meilleurs résultats.

Racontons maintenant aussi brièvement que possible les deux analyses définitives que nous avons faites.

Première analyse: Nous prenons une douzaine de choroïdes de veau en voie légère de décomposition, que nous additionnons

d'acide chlorhydrique dilué de moitié; nous chauffons au bain-marie environ 1 $^1/_2$ heure en tout. Au bout de ce temps la destruction de la matière organique est complète. Nous obtenons une poudre noir-brunâtre, très fine et flottant facilement dans un liquide clair, brun-rouge. Nous filtrons; la filtration dure plusieurs jours. Nous lavons soigneusement par l'eau chaude, l'alcool et l'éther. Nous obtenons ainsi, après dessication, une masse noire, légèrement brunâtre et veloutée, se laissant facilement écraser entre les doigts et donnant une poudre impalpable qui, traitée par l'acide nitrique ou l'eau régale, se dissout complétement en communiquant à ces liquides une coloration brun-orange. Ce serait la vraie *mélanine.*

Deuxième analyse: Nous prenons 15 grammes de ganglions, déjà un peu décomposés et qui tous n'étaient pas très fortement mélanotiques. Nous ajoutons 100 grammes d'acide chlorhydrique dilué de moitié. Il se produit une effervescence, due sans doute à la présence de *sels calcaires.* Nous chauffons au bain-marie; la destruction de la matière organique marche très lentement et il faut chauffer pendant plusieurs heures consécutives. Nous filtrons à chaud; le liquide qui passe a la couleur d'une infusion de thé. Il reste sur le filtre un résidu abondant, noir pur, que nous lavons longuement à l'eau chaude, l'alcool et l'éther, puis que nous chassons du filtre par l'alcool. Nous évaporons à siccité, au bain-marie, dans une capsule de platine; il reste un résidu adhérent à la capsule, composé d'une masse cassante, noir-luisant à la surface, et gris-blanchâtre dans la partie touchant à la capsule.

Après avoir desséché à l'étuve à 100°, nous pesons. Défalquant le poids connu d'avance de la capsule, nous obtenons : 563 milligrammes de substance :

15,0 gr. : 100 :: 0.563 mgr. : X , soit X = 3.75 °/₀.

Nous mettons de côté une partie de cette substance.

Le reste est divisé en deux parties :

Première partie: Reste dans la capsule de platine, est pesée

(0,311 gr.), puis calcinée : il se dégage une fumée épaisse répandant une forte odeur de corne brûlée *(matière azotée)*; il reste beaucoup de cendres blanches. L'on pèse à nouveau (0,068 gr.).

Poids avant la calcination : 0.311.
» après » 0.068.

0.311 : 100 :: 0.068 : X ; soit X = 21.863 °/₀ de cendres.

Ces cendres, traitées par l'acide chlorhydrique, ne se dissolvent pas, ne donnent pas d'effervescence, ni de coloration. Ce ne peut donc être que de la *silice insoluble;* examinée au microscope cette silice se présente sous l'aspect de petits corps anguleux, transparents, incolores et tous à peu près de la même grandeur.

Seconde partie: Après avoir été soigneusement pesée (0.174 gr.), elle est traitée par l'acide nitrique et chauffée au bain-marie; il se produit une forte effervescence. Nous additionnons d'eau distillée; nous filtrons dans un filtre lavé à l'acide chlorhydrique dilué, puis desséché et pesé; le liquide qui passe est citrin légèrement verdâtre. Ce qui reste sur le filtre est lavé longuement à l'eau distillée; à la fin il ne reste plus qu'une poudre noir pur. Le filtre et son contenu sont desséchés et pesés; après défalcation du poids du filtre, il reste : 0.52 gr. de substance.

0.174 : 100 :: 0.052 : X; soit X = 29,872 °/₀ de charbon et silice.

Défalquant les 21.863 °/₀ de silice, trouvés plus haut, nous obtenons 8.009 °/₀ de *charbon.*

Faisons un tableau général de toutes ces données, nous aurons:

Charbon	8.009 °/₀	du résidu.
Silice	21.863	»
Matière azotée indéterminée	70.128	»
Total . . .	100.000 °/₀	du résidu.

Soit en arrondissant légèrement les chiffres:

Silice	0.819 °/₀	de ganglions.
Charbon	0.302	»
Matière azotée indéterminée	2.629	»
Total . . .	3.750 °/₀	de ganglions.
Matière organique détruite	96.250	»
Total . . .	100.000 °/₀	de ganglions.

Nous n'avons pas recherché plus loin ce que pouvait être cette matière azotée. En tous cas nous pouvons dire que ce n'est pas de la *mélanine,* vu qu'elle n'en a aucune des propriétés; ainsi, par l'acide azotique, elle donne une coloration citrin-verdâtre, comme la donnent en général les matières azotées, tandis que, dans ces conditions, la mélanine présente une coloration brun-orange (v. 1re analyse). Cette substance est-elle un composé défini? C'est ce que nous ne pouvons dire au sûr. L'on sait combien il est difficile d'obtenir du charbon pur; les recherches de Melsens, ainsi que quelques essais que nous avons faits, nous le prouvent. Ensorte que le charbon que nous avons trouvé en quantité notable, peut fort bien avoir retenu des substances que tous les traitements et tous les lavages ont été impuissants à lui faire abandonner. Peut-être l'action de l'acide chlorhydrique n'a-t-elle pas été suffisamment prolongée.

L'aspect du résidu, qui était blanc-grisâtre au fond, contre la capsule, et noir à la surface, s'explique très bien par le fait que, la silice étant plus lourde, elle a eu le temps de se déposer, durant l'évaporation.

Les analyses que nous venons d'exposer, nous permettent de tirer les conclusions suivantes.

1° Le pigment des ganglions bronchiques et celui de la choroïde *(mélanine)* n'ont aucun rapport.

2° Ce pigment renferme une quantité notable de charbon et de silice.

3° Cette dernière, par ses propriétés physiques et chimiques, doit venir nécessairement de l'extérieur de l'organisme, puisqu'elle est *insoluble.*

4° Il n'est pas à supposer que l'organisme puisse produire dans son intérieur du charbon pur. Il est plus simple de penser que cette substance vient du dehors, et rien n'empêche l'idée qu'elle n'ait suivi la même voie que la silice.

5° Fort probablement, d'autres substances, les sels calcaires, par exemple, accompagnent cette silice et ce charbon; mais l'analyse est impuissante à le prouver, vu qu'il se produit naturellement des sels calcaires dans l'organisme (calcification) et particulièrement dans les ganglions.

6° La mélanose n'est donc qu'une affection chalicotique à un faible degré.

Comme on devait s'y attendre *à priori*, la proportion de silice devait être, pour Genève, beaucoup plus conséquente que celle du charbon, puisque l'air y est, en effet, plus chargé de poussière que de charbon et de fumée. Il est à présumer que les mêmes analyses répétées soit à Londres, soit à Leipzig, en un mot dans une ville manufacturière où il y a beaucoup de charbon dans l'air, l'on aurait un résultat inverse.

Avant de commencer ces recherches chimiques, nous ne savions comment interpréter ces petits corps anguleux et transparents si nombreux dans les préparations microscopiques, surtout dans celles faites par dilacération; une fois que nous eûmes isolé la silice nous obtînmes la clef du phénomène.

Melsens dit, dans son travail, que la silice qu'il a trouvée pourrait bien provenir des vases de verre. Il a, sans doute, fait une erreur; car, par ses propriétés chimiques, cette silice ne peut être que de la silice insoluble. La forme microscopique rappelle tout à fait, du reste, celle des grains de poussière, et l'on ne saurait guère imaginer quel agent est capable dans l'organisme de tenir de la silice en solution.

Pour le charbon, nous n'avons jamais réussi, sauf une seule fois, et le cas est extrêmement douteux, à apercevoir une structure végétale, comme l'indiquent quelques auteurs (obs. I).

La provenance externe du pigment explique la localisation exclusive de la mélanose aux organes respiratoires et à leurs ganglions correspondants, puisque le charbon et la silice ne

peuvent guère s'être frayé une voie de passage qu'à travers la muqueuse pulmonaire; les ganglions agissant comme un filtre, ainsi que le fait remarquer *Langhans*, le pigment est arrêté dans sa marche et s'accumule à l'intérieur de ces organes.

L'on comprend facilement que la silice et le charbon venant du dehors puissent produire une irritation, amenant la formation d'indurations; celles-ci ne se trouvent, du reste, pas seulement dans les ganglions, mais aussi dans les poumons eux-mêmes, qui sont également pigmentés (Melsens). — Il y a une cause d'irritation qui n'est peut-être pas à négliger; c'est celle résultant de la propriété qu'a le charbon d'absorber jusqu'à des centaines de fois son volume de gaz. Les particules de charbon doivent donc se charger facilement de gaz irritants (vapeurs arsénicales, acides sulfureux et sulfhydrique, vapeurs ammoniacales, etc.), surtout quand elles proviennent de fabriques, si nombreuses en général dans les villes.

Le pigment mélanique, par sa composition chimique, n'est donc pas susceptible de résorption. Une fois introduit dans l'organisme, il s'y fixe définitivement; ce qui ne contribue pas peu à aggraver le pronostic de l'affection.

Conclusions générales.

De tous les faits que nous venons d'exposer et de discuter, nous nous croyons autorisé à déduire les conclusions suivantes :

I. Les affections chroniques des ganglions intra-thoraciques sont extraordinairement fréquentes. Elles sont surtout beaucoup plus fréquentes que les affections aiguës.

II. Elles entraînent à leur suite des lésions pathologiques tout aussi importantes et plus variées que celles provenant des affections aiguës.

III. Faisant abstraction des tumeurs primaires et secondaires, ces affections sont au nombre de trois :

1° L'infiltration de pigment ou mélanose.
2° La dégénérescence caséeuse.
3° L'infiltration calcaire.

Ces différentes affections peuvent se combiner et se grouper entr'elles de plusieurs manières.

IV. La mélanose est la plus fréquente des affections des ganglions intra-thoraciques. Elle consiste en une accumulation anormale d'un pigment, renfermant beaucoup de charbon et de silice et s'accompagnant de lésions spéciales.

V. La calcification partielle ou totale survient rarement seule.

VI. La calcification partielle, combinée avec la mélanose, est un peu plus fréquente que celle survenant seule.

VII. La mélanose, simple ou compliquée de calcification, est, pour ainsi dire, constamment accompagnée d'une hyperplasie du tissu conjonctif du ganglion et surtout de ses environs (périadénite chronique).

VIII. La périadénite amène souvent la formation d'adhérences anormales avec les ganglions et les organes voisins.

IX. Ces adhérences, jointes aux progrès de la pigmentation et à la tendance à se rétracter du tissu conjonctif nouvellement hyperplasié, favorisent la formation :

A. De pigmentations noirâtres :

1° De l'arbre bronchique;
2° Des artères pulmonaires;
3° Des veines pulmonaires;
4° Des plèvres;
5° Du péricarde, et
6° De l'œsophage.

B. De diverticules (de traction) dans :

1° L'œsophage;
2° Les bronches et
3° Les vaisseaux sanguins.

C. De rétrécissements, pouvant aller jusqu'à l'occlusion presque complète :

1° Des artères pulmonaires;
2° Des veines pulmonaires et
3° Des bronches. (Ici l'occlusion amène une dilatation, en arrière du point rétréci, par rétention de la sécrétion du catarrhe bronchique qui peut s'épaissir et même se caséifier);

D. D'adhérences anormales entre :

1° Les poumons et le péricarde;
2° Le péricarde pariétal et le péricarde viscéral recouvrant les gros troncs vasculaires.

X. Les ganglions indurés et pigmentés présentent souvent un foyer de ramollissement central, qu'il ne faut pas confondre avec la suppuration et qui se trouve constamment, chez le même individu, dans plusieurs ganglions à la fois; ce qui fait qu'il doit avoir toujours la même cause générale.

XI. Le ramollissement, favorisé par l'adhérence de la capsule

ganglionnaire, peut mener à la perforation du ganglion dans les cavités et conduits environnants, tels que :

1° L'œsophage ;
2° Les bronches ;
3° Les veines pulmonaires ;
4° Les artères pulmonaires ;
5° Les plèvres et
6° Le péricarde.

La perforation peut être double ; nous avons alors la formation de communications anormales, entre :

1° L'œsophage et le péricarde ;
2° L'œsophage et les bronches.

Selon nous, la direction de la perforation est, presque constamment, de l'intérieur du ganglion vers son extérieur, même dans l'œsophage (Zahn).

XII. Les perforations peuvent occasionner des inflammations, chroniques ou aiguës, des organes thoraciques, spécialement :

1° De l'arbre bronchique ;
2° Du péricarde et
3° Des plèvres.

XIII. Toutes les lésions que nous avons citées jusqu'à présent ont été directement observées par nous et nous en avons les préparations à l'appui. D'autres lésions, que nous n'avons pas encore eu le bonheur de voir, se laissent déduire *a priori*. L'attention scientifique, qui s'est beaucoup portée sur les lésions ganglionnaires aiguës, a beaucoup trop négligé celles d'origine chronique. Leur étude attentive contribuera à jeter une lumière nouvelle :

a) Sur l'examen du malade, comme cause de maladie ;
b) Sur l'autopsie, comme cause de mort.

XIV. Quant à la symptomatologie de ces affections, elle est encore presqu'entièrement à faire.

EXPLICATION DES PLANCHES [1]

Planche I

Fig. 1 et 2 (observation VIII). — Coupe miscroscopique montrant la disposition du pigment mélanotique.

a. Amas de pigment impénétrables à la lumière.

p. Traînées pigmentaires dont la disposition rappelle tout à fait celle des lacunes lymphatiques.

Fig. 3 (obs. III). Bronchite chronique, rétrécissement et pigmentation d'une bronche, en rapport avec un ganglion altéré.

p. Pigmentation mélanotique.

b. Ligne pointillée indiquant la direction d'un rameau bronchique.

a b. Ligne indiquant la direction de la coupe représentée dans la fig. 4.

Fig. 4 (obs. III). — Mêmes lésions que dans la figure précédente.

g. Ganglion mélanotique altéré.

p. Pigmentation ayant franchi la capsule ganglionnaire.

p'. Pigmentation s'étendant entre la muqueuse bronchique et le cartilage, mais respectant ce dernier.

Fig. 5 (obs. V). — Rétrécissements et pigmentations d'une bronche et d'une veine.

g. Ganglions mélanotiques en partie ramollis.

b. Pigmentation et rétrécissement de la bronche.

v. Pigmentation et léger rétrécissement de la veine.

p. Autres pigmentations de la bronche.

[1] Je dois remercier ici M. Brumm-Knecht, lithographe à Genève, pour les conseils complaisants qu'il m'a donnés concernant l'exécution de ces planches.

Fig. 6 (voir recherche chimique). — Aspect microscopique du résidu ganglionnaire traité par l'acide chlorhydrique.

c. Particules de charbon agglomérées.

s. Petits débris de silice insolubles, transparents et anguleux.

Planche II

Fig. 1 et 2 (*obs. XII*). — Bronchite chronique intense et pigmentations « en passoire. »

b. Entrée de ramifications bronchiques.

d. Enfoncements ou diverticules, causés par la rétraction de ganglions inter-bronchiques (l'enfoncement supérieur correspond au ganglion qui a perforé dans la veine de la fig. 5 ci-dessous).

g. Ganglions mélanotiques.

p. Pigmentations mélanotiques.

r. Réticulum de la bronchite chronique, dont les ouvertures mènent dans un ganglion sous-jacent ramolli (pigmentation « en passoire »).

Fig. 3 (*obs. XVI*). — Perforation de la bronche-mère gauche par un ganglion ramolli.

c. Cartilages de la bronche.

g. Ganglion du type « hypertrophié. »

g'. Cavité ganglionnaire découvrant la paroi bronchique sur un grand espace.

d Dénudations et usures des anneaux cartilagineux.

o. Ouverture de la perforation intéressant deux de ces anneaux.

Fig. 4 (*obs. XVI*). — Même préparation que dans la figure précédente, mais vue du côté opposé.

o. Ouverture de la perforation interrompant complétement un anneau bronchique.

p. Pigmentation en auréole de la muqueuse bronchique.

c. Interruption presque complète par amincissement du cartilage situé immédiatement au-dessous de la perforation.

Fig. 5 (*obs. XII*). — Rétrécissement, pigmentation et perforation d'une veine.

g. Ganglion altéré.

p. Pigmentation et rétrécissement.

o. Ouverture de la perforation, entourée d'une petite auréole pigmentaire, et conduisant dans un ganglion qui correspond à celui ayant causé le diverticule supérieur *(d)* de la fig. 2 ci-dessus.

*

Fig. 6 (*obs. II*). — Bronchite chronique et noyaux mélanotiques.

b. Entrée d'une bronche.

n. Noyaux (probablement de petits ganglions sous-muqueux) faisant saillie dans le lumen bronchique.

n'. Petit noyau oblitérant presque l'entrée d'une bronche.

Fig. 7 (*obs. IX*). — Bronchite chronique, pigmentation et perforation double.

o. Grosse perforation menant dans un ganglion correspondant à la perforation *o* de la fig. 8.

a. Auréole pigmentaire autour de la perforation.

Fig. 8 (*obs. IX*). — Mêmes altérations.

o. Perforation à bords déchiquetés et entourés d'une auréole pigmentaire menant dans le ganglion de la perforation *o* (fig. 7).

o'. Autre petite perforation.

g. Ganglion altéré.

Fig. 9 (*obs. IX*). — Schéma démontrant les rapports des perforations des fig. 7 et 8.

Planche III

Fig. 1 (*obs. XX*). — Perforation, pigment. et rétrécissement artériels.

t. Bronche droite.

d. Diverticule de traction passant entre deux anneaux bronchiques.

p. Pigmentation de l'artère pulmonaire droite indiquant jusqu'où s'étend le ganglion altéré, situé au-dessous.

o. Perforation.

a. Double auréole autour de la perforation.

b. Dénudation de la membrane interne de l'artère.

c. Coupe faite pour montrer le ganglion complétement excavé et dont on entrevoit la capsule indurée.

p'. Pigmentation et rétrécissement marqué d'un rameau artériel.

p''. Pigmentation de la bronche primitive droite.

Fig. 2 (*obs. XI*). — Pigmentation et rétrécissement artériels.

p. Pigmentation foncée et rétrécissement de l'artère.

g. Ganglion correspondant.

p'. Autre petite pigmentation.

Fig. 3 (*obs. IV*). — Examen microscopique du contenu d'un ganglion ramolli.

c. Cristaux de cholestérine.

a. Globule lymphatique en voie de dégénérescence graisseuse.

b. Corpuscules de Gluge et grains de pigment.

Fig. 4 (*obs. XI*). — Diverticules de la veine cave supérieure.

d. Enfoncements ou diverticules.

g. Ganglion mélanotique partagé en deux.

p. Pigmentation vue par transparence.

v. Vascularisation de la paroi artérielle.

Fig. 5 (*obs. VIII*). — Calculs ganglionnaires et cavernes pulmonaires.

b. Ouvertures de ramifications bronchiques.

c. Grande caverne anfractueuse s'étendant très loin dans le tissu pulmonaire et communiquant avec la plèvre par une perforation qui n'est pas visible sur le dessin.

a. Concrétion calcaire.

e. Cavité ganglionnaire dans laquelle elle est contenue.

g. Ganglions bronchiques.

Planche IV

Fig. 1 (*obs. VI*). — Diverticule de traction de l'œsophage.

t. Trachée.

bd. Bronche-mère droite.

bg. Bronche-mère gauche.

g. Ganglions sous-bronchiques mélanotiques sclérosés et en partie calcifiés.

c. Noyau calcaire.

d. Diverticule de traction de l'œsophage.

m. Musculature œsophagienne s'ouvrant en boutonnière pour laisser passer le diverticule.

f. Bride fibreuse reliant le sommet du diverticule aux ganglions sous-bronchiques.

Fig. 2 (*obs. VI*). — *d*. Ouverture œsophag. du diverticule de la fig. 1.

p. Plis rayonnants de la muqueuse.

Fig. 3 (obs. XXIV). — Perforation œsophagienne.

P. Pigmentation mélanotique sous forme de traînée.

r. Plis normaux de l'œsophage.

o. Ouverture de la perforation menant dans les bronches-mères à travers les ganglions sous-bronchiques.

m. Pont de muqueuse, intact et en trépied, placé au-dessus de la perforation.

d. Petite dénudation superficielle de la muqueuse œsophagienne.

Fig. 4 (obs. XV). — Dénudation par dessous de la muqueuse par un ganglion ramolli.

g. p. Restes du ganglion.

m. Dénudation de la muqueuse.

Fig. 5 (obs. XV). — Diverticule de traction de l'œsophage (grossissement du double du diamètre).

c. Bouts des anneaux cartilaginenx de la bronche-mère gauche dénudés.

d. Dénudation de la muqueuse bronchique autour de ces anneaux (perforation imminente).

s. Repli de muqueuse indiquant jusqu'où s'étend un des culs-de-sac du diverticule.

Fig. 6 (obs. XIX). — Ancienne perforation pleurale.

h. Hile du poumon droit

o. Ouverture conduisant directement dans un ganglion mélanotique ramolli et qui a été mise à jour en décollant les fausses membranes.

p. Pigmentation en auréole autour de la perforation.

p'. Pigmentation dans l'intérieur des fausses membranes pleurales.

Planche V

Obs. XXII. — Diverticule de traction de l'œsophage perforé.

p l. Poumon gauche.

s d. Sommet pulmonaire droit recouvert encore de la plèvre.

a. Aorte descendante.

r. Portion rétrécie de l'œsophage.

p. Pigmentation mélanotique.

d. Diverticnle présentant une perforation dans laquelle est passé un stylet.

v. Vascularisations autour du diverticule.

v'. Injection *post-mortem* des veines œsophagiennes.

n v. Nerf vague passant à travers les ganglions sous-bronchiques altérés.

s. Excavation des ganglions sous-bronchiques à travers laquelle passe le stylet pour aller sortir par une perforation dans la bronche droite. (V. pl. VI, fig. 1.)

c. Cartilage bronchique dénudé sur une grande étendue.

g. Ganglion mélanotique partagé en deux.

g'. Autres ganglions.

Planche VI

Obs. XXII. — Fig. 1. — Perforation et pigmentation bronchique.

c. Caverne dans le sommet du poumon.

t. Trachée.

b. Entrée de la bronche-mère gauche.

p. Pigmentation correspondant aux ganglions sous-bronchiques.

p'. Anneaux cartilagineux.

p''. Pigmentations mélanotiques en rapport avec des ganglions inter-bronchiques.

o. Perforation située dans le rameau se rendant au lobe inférieur du poumon et au travers de laquelle sort un bout de stylet. (V. pl. V.) Au-dessus de cette perforation se trouve une longue traînée pigmentaire qui trahit la marche que suit la perforation sous la muqueuse bronchique.

Fig. 2. — (Réduite de moitié.)

e. Péricarde.

a. Crosse aortique.

c. Cœur.

a d. Auric. dr.

a g. Auric. g.

v c. Veine cave ascendante.

p. Adhérences et fausses membranes pigmentées.

b. Bride fibreuse allant de la crosse aortique contre les ganglions sous-bronchiques droits.

p'. Pigment et enfoncements correspondant à ces ganglions.

APPENDICE

Nous avons tenu, dans le cours de ce travail, à faire textuellement toutes les citations de passages d'auteurs, trouvant qu'il vaut mieux avoir le texte original sous les yeux qu'une simple traduction, qui est presque toujours défectueuse. Plusieurs de ces citations étant en allemand, l'ignorance de cette langue pourrait être un obstacle pour quelques personnes; aussi nous a-t-il paru avantageux d'en donner ci-joint une traduction, que nous avons tâché de faire aussi exacte que possible.

Page 6. Souvent l'ulcération forme une sorte de fente; plus souvent encore, elle se compose d'une ouverture punctiforme, dans laquelle la masse noire des ganglions bronchiques malades fait saillie, puis est expectorée quand des portions ganglionnaires se nécrosent.

Page 50. La présence de corps étrangers dans un tissu animal amène, quand l'irritation est forte, la suppuration et, quand l'irritation est faible, une néoformation de tissu conjonctif autour des corps étrangers. Les particules de poussière pénètrent lentement, peu à peu, mais d'une manière continue, dans les ganglions bronchiques et y causent un épaississement graduel du tissu conjonctif, qui montre bientôt de la tendance à la rétraction.

Page 58. L'on voit, immédiatement au-dessus de l'angle de bifurcation, un rétrécissement très prononcé de la trachée; cet organe, au lieu de présenter une lumière normalement arrondie, a pris tout à fait la forme d'une fente analogue à la *fente glossique.*

Page 63 (en note). L'auteur a vu, dans un cas, la perforation dans le péricarde d'un semblable diverticule, dont il est résulté une péricardite putride.

Page 66. Il n'est, le plus souvent, pas facile d'élucider ce qui conduit à ces perforations. *A priori*, l'on peut penser à une perforation de dedans en dehors[1] et vice-versa. Les deux alternatives semblent pouvoir se produire; cependant le premier mode paraitrait le plus fréquent. Du moins, l'on ne saurait guère imaginer ce qui pourrait amener l'ulcération et la nécrose de ces masses environnantes de tissu inodulaire, indolent et certainement peu disposé à l'inflammation, sinon des irritations provenant de la cavité (diverticulaire) et s'exerçant sur la muqueuse.

[1] C'est-à-dire, pour Zenker, de l'intérieur de l'œsophage dans le ganglion.

Page 67. Mais il n'est pas nécessaire qu'il en résulte une perforation de l'œsophage. Comme nous le verrons plus tard, un ganglion déjà rétracté, et peut-être justement celui qui a occasionné le diverticule, peut se ramollir et perforer au dehors; une fois que la perforation a atteint des dimensions telles que des particules alimentaires, venant de l'œsophage, puissent pénétrer dans l'abcès (ganglionnaire), alors pourra survenir la suppuration avec son cortége de suites nuisibles; tel serait le cas lorsque un petit os tranchant, venu du dehors, s'engagerait dans le diverticule.

Page 69 (en note). Souvent un semblable ganglion s'est calcifié, puis la masse calcifiée s'est isolée du tissu ambiant et a été expulsée dans un violent accès de toux.

Page 71. Il est bon, quand on peut éloigner l'idée d'un rétrécissement (œsophagien), de diriger spécialement son attention sur l'arrêt fréquemment répété des bols alimentaires à un endroit constant et situé particulièrement bas; surtout sur l'arrêt facile d'aliments grenus, tels que: l'orge mondé, le riz (Tiedemann y rend attentif): cependant de semblables phénomènes pourront toujours être interprétés d'une manière variable.

Page 72. Nous voyons par là comment une série des dangers les plus graves menace les personnes atteintes de ces imperceptibles lésions. Et les causes qui déterminent ces accidents ne sont pas moins imperceptibles. Il vaut bien la peine de rendre accessibles au diagnostic sur le vivant ces ennemis insidieux et occultes! Malheureusement, il y a peu d'espoir jusqu'à présent d'y parvenir.

NOTA

Nos recherches chimiques démontrant d'une manière évidente que le pigment des ganglions n'est pas de la *mélanine*, mais qu'il est composé d'un mélange de charbon, de silice, etc., il en résulte que le mot de *mélanose* n'est plus exactement approprié. Les mots d'*anthracose* et de *chalicose* ne seraient guère meilleurs. Nous n'avons cependant pas cru devoir proposer un nouveau terme, celui de *mélanose* étant parfaitement suffisant jusqu'à nouvel ordre.

Quoique n'ayant porté spécialement que sur l'anatomie pathologique, notre travail est loin d'avoir épuisé le sujet même, dans ce champ restreint. Il ne renferme en réalité que la description anatomique des lésions. L'explication scientifique de leur production est encore à faire. Le laboratoire d'anatomie pathologique de Genève se réserve de faire des communications subséquentes sur ce sujet; peut-être entreprendrons-nous nous-même ces recherches.

TABLE DES MATIÈRES

Pages

Dédicaces 3-4
Introduction 5
Bibliographie. 6
Anatomie normale des ganglions intrathoraciques 9

PREMIÈRE PARTIE

Observations 12

DEUXIÈME PARTIE

Lésions des ganglions et de leur capsule :
A. Mélanose 43
B. Calcification 52
Lésions de voisinage des ganglions 54
A. Lésions de voisinage dans la mélanose 55
1° L'induration 55
2° La pigmentation 56
3° Les rétrécissements 58
4° Les diverticules de traction 59
5° Les perforations 61
B. Lésions de voisinage dans la calcification 68
C. Lésions à distance. 69
Symptômes 70
Diagnostic, pronostic et contre-indications 72

TROISIÈME PARTIE

Recherche chimique sur la nature et l'origine du pigment mélanique 74
Conclusions générales 81
Explication des planches 84
Appendice. 90

1.



2

3.

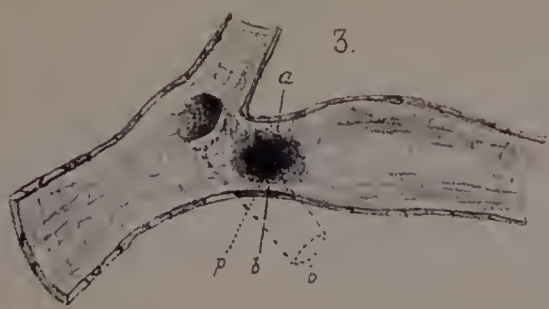

4

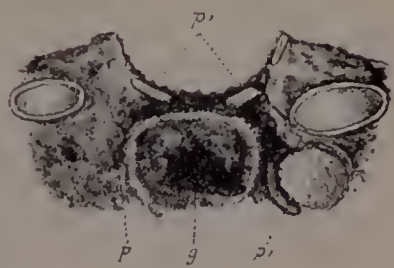

5.



6.



J. Eternod, in lapid. del.

L. J. Brumm Knecht



A. Eternod in lapid. del.

Lith. Brun

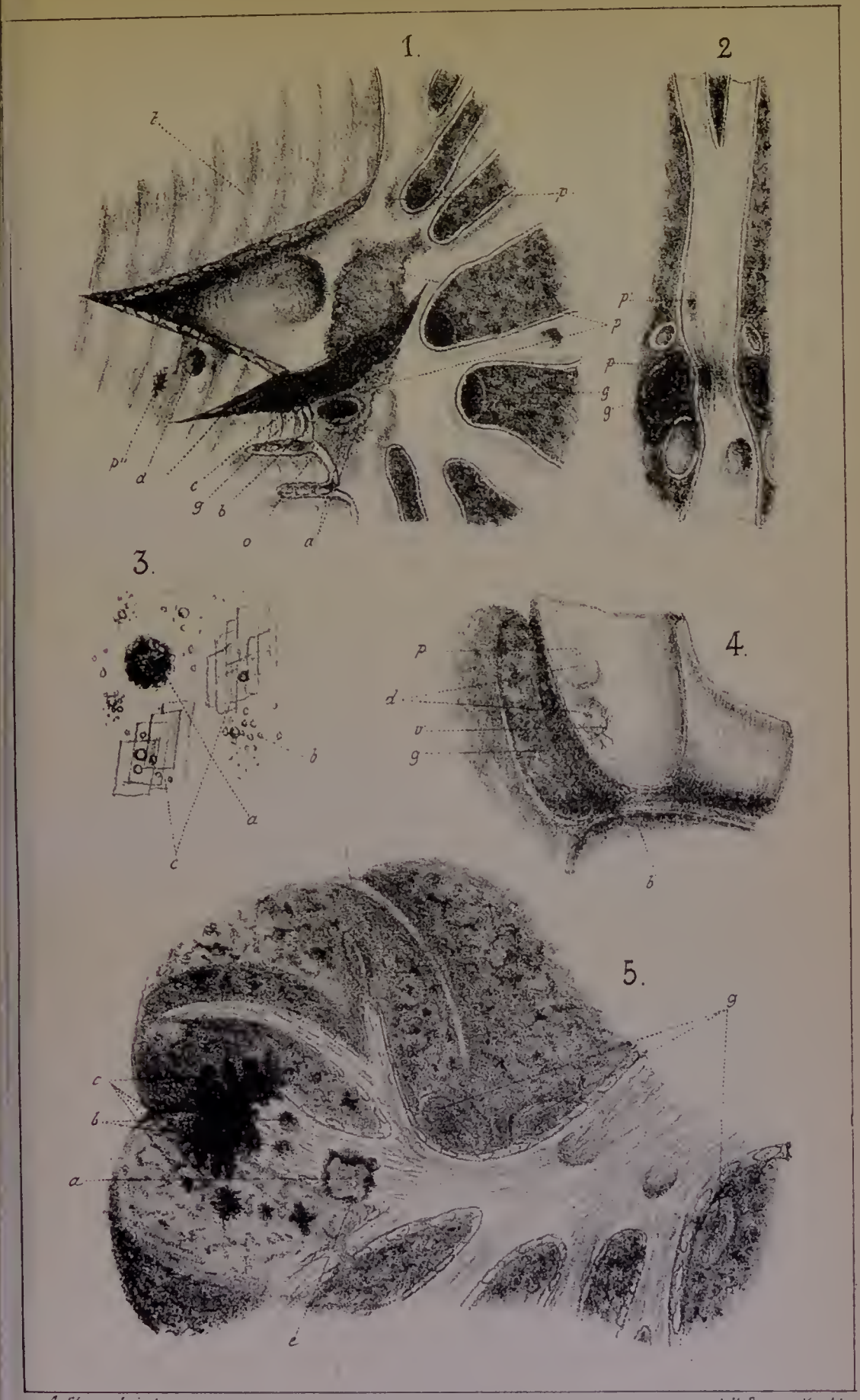

A. Eternod. in lapid ae.

Lith. Brumm. Knecht.

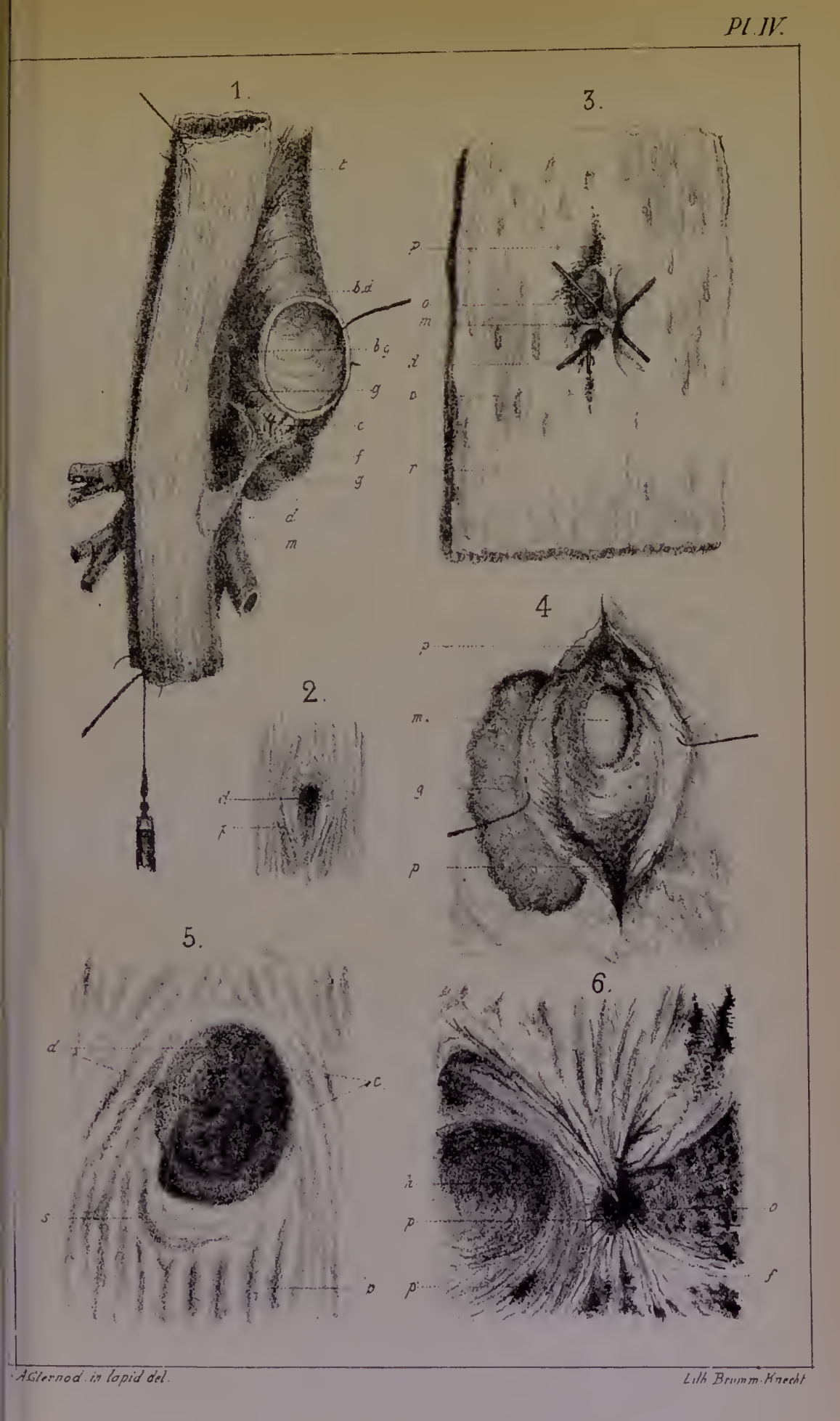

A. Glernod. in lapid del.

Lith. Brumm. Knecht

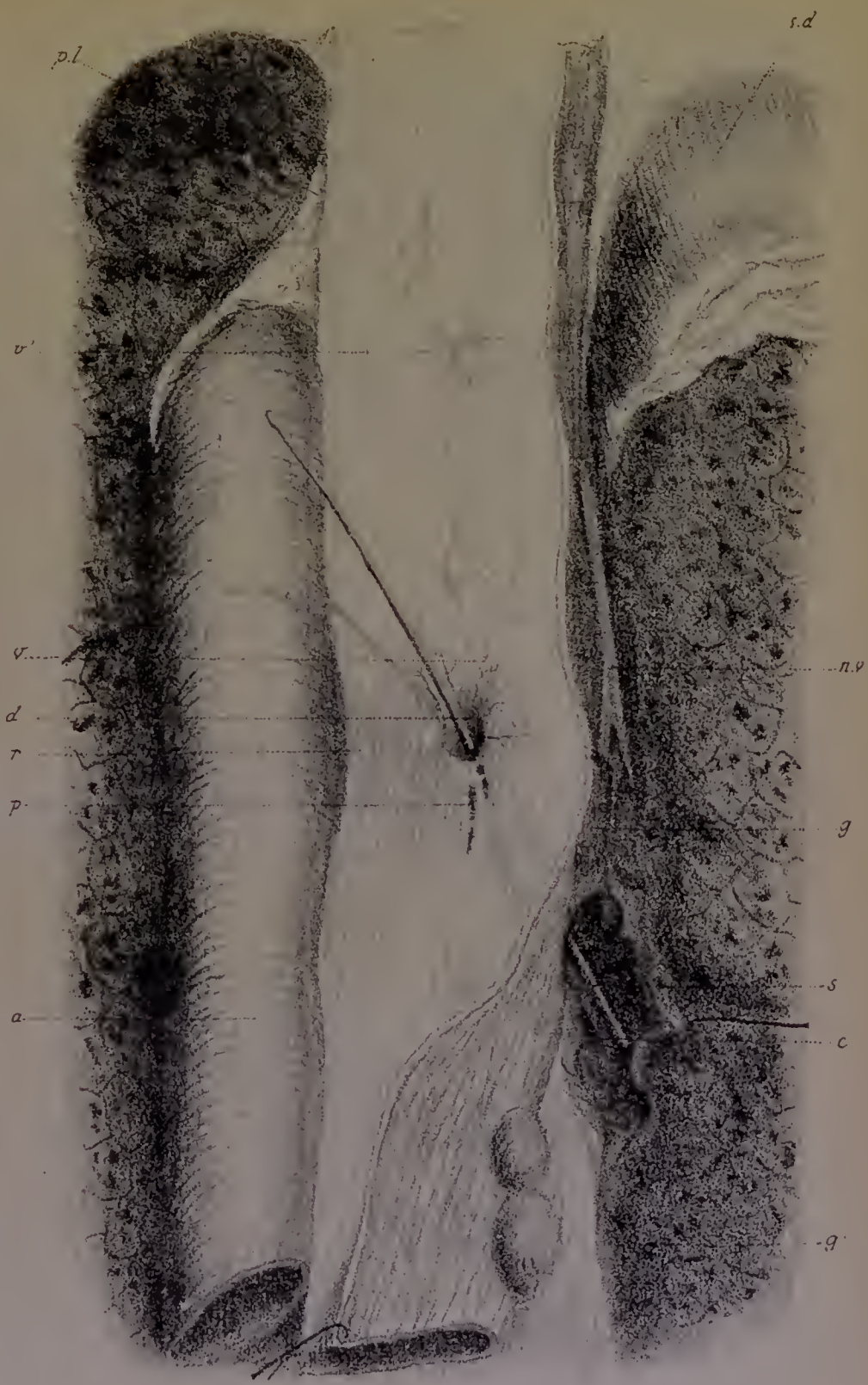

H. Gternod. in lapid del.

Lith Brumm Knecht.

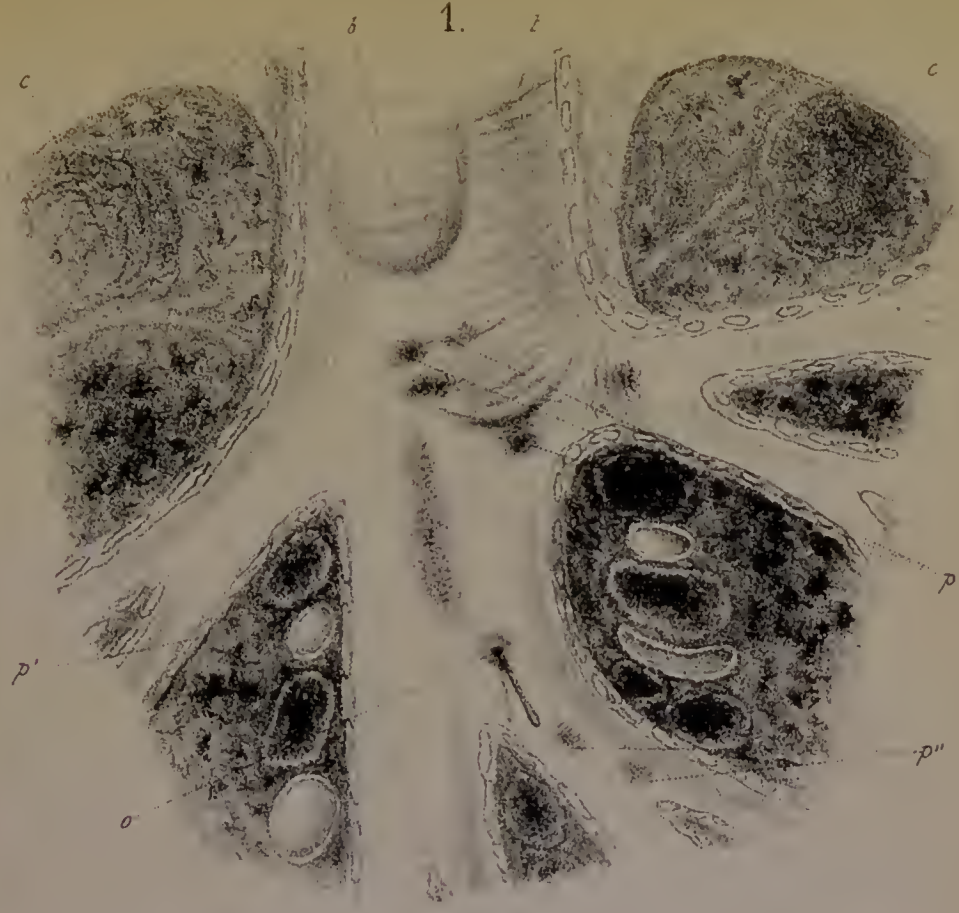

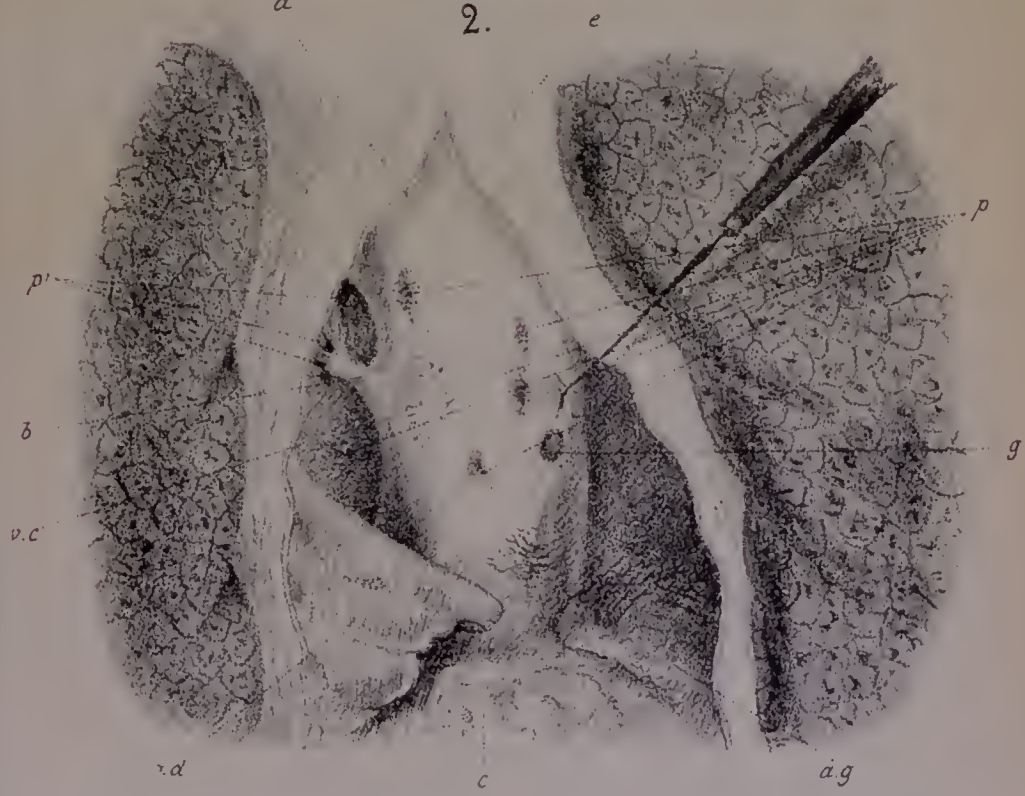

A. Eternod. in lapia del.

Lith. Brumm-Knecht.